REVISTA IBEROAMERICANA DE
# cirugía de la mano

1

Volumen 41

noviembre
2013

Sociedad Española de Cirugía de la Mano
SECMA

**EDITORIAL**

Nueva etapa de la Revista Iberoamericana de Cirugía de la Mano ..... 3

**ORIGINALES**

Estudio descriptivo de las fracturas radio distal del adulto en España ..... 5

Resultados de la osteotomía extraarticular para el tratamiento de la consolidación en mala posición del radio distal ..... 14

Flexor carpi radialis brevis. Implicaciones clínicas ..... 26

Complicaciones del tratamiento quirúrgico del síndrome del tunel del carpo con el sistema "Knifelight®" ..... 30

Lipomas gigantes da eminência tenar ..... 37

Relación de la inestabilidad, la laxitud ligamentosa y la traslación del metacarpiano sobre el trapecio en la aparición de artrosis trapecio metacarpiana: estudio anatómico ..... 40

**CASOS CLÍNICOS**

Parálisis cubital aguda producida por psudoaneurisma de la arteria cubital en el canal de guyon ..... 46

Resultados a largo plazo de la prótesis de cúbito distal como cirugía de rescate en un caso de técnica de sauvékapandji fallida ..... 53

**TÉCNICAS QUIRÚRGICAS**

Resección artroscópica del polo distal del escafoides en la artrosis escafo-trapecio-trapezoidea ..... 57

**ARTÍCULOS DE ACTUALIZACIÓN**

Tratamiento percutáneo de las fracturas de escafoides ..... 63

Osteosíntesis asistida por artroscopia de las fracturas de escafoides ..... 69

**ARTÍCULOS ESPECIALES**

Pioneros en cirugía de la mano de la IFSSH ..... 76

Volumen 41 1 noviembre 2013

REVISTA IBEROAMERICANA DE
# cirugíadelamano

Antigua Revista Española de Cirugía de la Mano
*Fundada por el Dr. Alfredo Quintana Montero en 1973*

**Fundador:**
Dr. Alfredo Quintana Montero

**Comité editorial:**

Director:
Fernando Corella Montoya

Redactor Jefe:
Pedro J. Delgado Serrano

## COMITÉ INTERNACIONAL:

**Álvaro Aguilar**
*Sociedad Venezolana de Cirugía de la Mano*

**Pablo de Carli**
*Asociación Argentina de Cirugía de la Mano*

**Jose Carlos Botelheiro**
*Sociedade Portuguesa de Cirurgia da Mão*

**Jesús Manzani**
*Sociedad Cirugía Plástica de Uruguay (sección mano)*

**Ricardo Kaempf**
*Sociedad Brasileña de Cirugía de la Mano*

## COMITÉ DE REVISIÓN:

Santiago Amillo Garayoa
Fermín Aramburu Hostench
Manel Bosch Aguilá
Juan Cebamanos Celma
Andrés Combalía Aleu
Pablo de Carli
Miguel Del Cerro
Angel Ferreres Claramunt
Joaquín Forés Viñeta
Carmen García Espert
Juan González del Pino
Carlos Heras Palou
Carlos Irisarri Castro
Alberto Lluch Homedes
Manel Llusá Pérez
Enrique Mackenney Carrasco
Miguel Ángel Martín Ferrero
Gregorio Martínez Villen
Santos Palazzi Coll
Sergio Pombo Expósito
María Pilar Pradilla Gordillo
Ignacio Proubasta Renart
Roberto Sánchez Rosales
César Silva
José Mª Soler Minoves
Alex Luch
Homid Fahandezh-Saddi Diaz
Guillem Salvá Coll

## COMITÉ DE EXDIRECTORES

Xavier Mir Bullo
Francisco del Piñal Matorras
José María Arandes Renú

*Copyright de los textos originales 2013 - Sociedad Española de Cirugía de la Mano (SECMA). Todos los derechos reservados.*

*Cualquier forma de reproducción, distribución, comunicación pública o transformación de esta obra solo puede ser realizada con la autorización de sus titulares, salvo excepción prevista por la ley. Diríjase a CEDRO (Centro Español de Derechos Reprográficos, www.cedro.org) si necesita fotocopiar o escanear algún fragmento de esta obra.*

*Los editores no se declaran responsables de las opiniones reflejadas en los artículos publicados.*

REDACCIÓN, PUBLICIDAD Y SUSCRIPCIONES:
**Revista Iberoamericana de Cirugía de la Mano**
Apdo. de correos 373
50080 Zaragoza (España)
**redactor@revistaiberoamericanamano.org**

editorial

# Nueva etapa de la Revista Iberoamericana de Cirugía de la Mano

Con el presente número de la Revista Iberoamericana de Cirugía de la Mano (RICMA), iniciamos una nueva etapa editorial. La RICMA se fundó por el Dr. Alfredo Quintana Montero en 1973, como Revista Española de Cirugía de Mano y era el órgano de expresión escrita de la Sociedad Española de Cirugía de Mano (SECMA). En 1998, siendo presidente el Dr. Higinio Ayala Palacios, por iniciativa del Dr. Carlos Irisarri y posterior aprobación por la Asamblea, se inició un proyecto de renovación de la Revista Española de Cirugía de la Mano con el propósito de que se integrasen otras sociedades científicas y pasó a denominarse Revista Iberoamericana de Cirugía de la Mano.

Desde su fundación hasta este momento, han sido cuatro equipos de dirección los que han contribuido al desarrollo y expansión de la RICMA y que tenga sociedades científicas afiliadas como la Asociación Argentina de Cirugía de la Mano (AACM), la Sociedad Portuguesa de Cirugía da mano (SPOCMA), la Sociedade Brasileira de Cirurgia da Mão y la Sociedad de Cirugía Plástica de Uruguay (sección mano). Estos cuatro grupos han sido formados por el Dr. Alfredo Quinana Guitián como redactor-jefe y los doctores Xavier Mir, Francisco del Piñal y José María Arandes como directores. A todos ellos, junto a los correctores que han participado en el proceso editorial, les debemos agradecer el esfuerzo y tiempo empleados en hacer de la RICMA una revista de gran interés para todos los cirujanos especializados en la patología de la mano, muñeca, codo y microcirugía.

En esta nueva andadura, que comenzamos con mucha ilusión, nos impulsa el reto de conseguir tres objetivos. El primero es sentar las bases para poder indexar la RICMA en PUBMED en un futuro, el segundo es dar la máxima difusión a los artículos publicados y aumentar el interés por publicar en esta revista; y el tercero es dotar a la RICMA de los avances y beneficios de las nuevas tecnologías.

Para que una revista sea indexada es necesario que cumpla ciertos requisitos, sin duda uno de los más importantes es el rigor y la calidad científica, tanto de los artículos publicados como del proceso editorial. Este punto no es difícil de conseguir, ya que los anteriores comités editoriales de la RICMA, se han encargado de crear una publicación "peer-review", en la que todos los artículos son evaluados de forma ciega por dos especialistas reconocidos en Cirugía de la Mano y del Miembro Superior. En esta nueva etapa hemos adaptado las normas editoriales a los "Requisitos de uniformidad para el envío de artículos a revistas biomédicas" elaborados por el Comité Internacional de Editores de Revistas Médicas (ICMJE), disponibles en: http://www.icmje.org. También hemos modificado la estructura de la RICMA y se publicarán en este nuevo ciclo los siguientes tipos de artículos:

***Editorial:*** artículo de opinión, redactado por el comité editorial, por el comité de antiguos directores o por un tercero al que se le solicite su colaboración.

***Originales:*** trabajos inéditos sobre cualquier campo (clínico o experimental) en relación con la Cirugía y Microcirugía de la Extremidad Superior.

***Casos clínicos:*** casos clínicos de "excepcional interés" en la Cirugía y Microcirugía de la Extremidad Superior.

***Técnicas quirúrgicas:*** técnicas quirúrgicas inéditas o explicación de técnicas conocidas, en las que sean de especial interés los "trucos" y detalles quirúrgicos aportados por el autor.

***Artículos de actualización:*** trabajos de revisión y actualización sobre cualquier patología, técnica diagnóstica o quirúrgica de interés para la Cirugía y Microcirugía de la Extremidad Superior.

***Artículos especiales:*** incluirán tanto las cartas al director como otro tipo de artículos de especial interés para las sociedades científicas (becas, premios, etc).

Otro punto fundamental para que una revista sea indexada es la puntualidad en la publicación y para conseguirlo es necesario el interés de los autores en remitir artículos. Es decir, la puntualidad en la publicación, se enlaza con el segundo objetivo que nos planteamos; el dar la máxima difusión a la RICMA. Entendemos que cuantos más autores tengan acceso a la RICMA, más interés despertará en ellos la publicación y sabrán que su artículo será leído por un gran número de cirujanos, que comparten su especialización.

Para conseguir esta máxima difusión, queremos que la RICMA tenga colaboración científica con el mayor número de sociedades de cirugía de mano posibles. En esta nueva etapa la Sociedad Venezolana de Cirugía de Mano se une al proyecto como sociedad afiliada y queremos expresarle nuestro agradecimiento y bienvenida a este proyecto.

También queremos que sea una revista abierta, on-line y gratuita. Estamos convencidos (al igual que PUBMED y otras muchas sociedades científicas), que la ciencia debe ser lo más "universal" posible y que las publicaciones "abiertas" se deben favorecer. Por eso en esta nueva etapa y de acuerdo con la SECMA, la revista se publicará on-line, en una web específica.

La publicación on-line y abierta sin duda hará que el número de lectores aumente, pero en esta época de nuevas tecnologías y cambios radicales en las formas de comunicación, no podemos dar de lado a las redes sociales, que tienen un potencial de difusión cada vez mayor y cuyo número de usuarios crece exponencialmente año tras año. Por eso acabamos de incorporar a la RICMA a diversas redes sociales.

Nuestro último objetivo, aunque ya lo hemos mencionado al hablar de la difusión de la revista, es hacer de la RICMA una revista moderna, con una página web específica que posea las características positivas de una "web 2.0" y por la que se pueda navegar fácilmente desde cualquier dispositivo móvil (teléfono, ipad, tablets, etc.). Muestra de ello es la inauguración hoy de está web: www.reviberoamericanamano.org.

Para terminar, agradecer una vez más el trabajo de todos los profesionales que han formado y forman parte de la RICMA y esperar que esta nueva etapa continúe e incluso aumente el interés por la RICMA, ya que para conseguir una revista de referencia en la cirugía de la mano es fundamental la participación de todos nosotros, no solo como lectores, sino también como autores.

**F. Corella**
*Director, Revista Iberoamericana de Cirugía de la Mano.*
**director@revistaiberoamericanamano.org**

**P. J. Delgado**
*Redactor-Jefe, Revista Iberoamericana de Cirugía de la Mano.*
**redactor@revistaiberoamericanamano.org**

# Estudio descriptivo de las fracturas del radio distal del adulto en España

J. A. Oteo Maldonado[1], J. Baena[2], P. Benavente[1]

[1] Servicio de Cirugía Ortopédica y Traumatología. Hospital Universitario de Fuenlabrada. Madrid. España.
[2] Servicio de Cirugía Ortopedica y Traumatología. Hospital FREMAP. Barcelona. España.

**Resumen:** Objetivo: Conocer cual es el estado actual del tratamiento que reciben las fracturas de radio distal del adulto en España.
Material y método: El diseño clínico es un estudio descriptivo. Se recogieron los datos de 279 fracturas de radio distal de 14 centros hospitalarios españoles. Las variables que se tomaron son: edad, sexo, lateralidad, dominancia, grado de actividad física, nivel de energía del accidente, tipo de fractura según la clasificación AO, tipo de tratamiento recibido (ortopédico o quirúrgico) y en los casos cuando se realizó cirugía, tipo de intervención realizada, tiempo transcurrido desde el accidente hasta la realización de la operación quirúrgica, empleo de sustituto óseo, uso de artroscopia y lesión e intervención en lado cubital. Para el estudio estadístico se utilizaron el test de comparación de Chi cuadrado para variables categóricas y el test no paramétrico de Kruskal-Wallis tanto para valorar la dependencia entre el tiempo transcurrido hasta la cirugía y el tipo de fractura, así como entre el tiempo transcurrido hasta la cirugía y el tipo de tratamiento.
Resultados: En 209 casos (74.9%) el tratamiento fue ortopédico, y en 70 (25.1%) quirúrgico, de ellos 42 casos se trataron con placa volar, 25 con agujas percutáneas, y 3 con fijador externo. Las fracturas tipo A de la clasificación AO recibieron más tratamiento conservador mientras que las tipo C más tratamiento quirúrgico, dentro del tratamiento quirúrgico las tipo C fueron aquellas donde se realizó una cirugía más compleja (placa volar), mientras que las tipo A y B fueron donde se utilizó fijación con agujas percutáneas. El tiempo de espera para colocar agujas fue más corto que cuando se puso una placa.
Conclusiones: El tratamiento de las fracturas de radio distal fue mayormente ortopédico, el quirúrgico se realizó especialmente en las fracturas complejas. La síntesis con placas se usó sobre todo en fracturas más conminutas (tipo C), mientras que en las fracturas más simples (tipo A y B) se empleó más la síntesis con agujas.

**Palabras clave:** fractura radio distal, placa volar, síntesis de fracturas.

**Abstract:** Objective : To determine the current status in treatment of distal radial fractures in Spain, in population over 18 years old.
Methods: Descriptive study. We collected data of 279 fractures in 14 Centers nationwide. The The variables studied were: that are taken are : age, sex, side (left/right), dominance, physical activity level, accident energy level, fracture type (AO classification), treatment (orthopedic/surgical) and in surgical cases, type of intervention, time from accident to surgery, bone substitute use, arthroscopy use, and ulnar side state . In statistical analysis test Chi square was used for categorical variables and nonparametric Kruskal-Wallis test was used for Chi square test was used to analize the categorical variables dependence study between of time to surgery and type of fracture and time to surgery and type of treatment.
Results : 209 cases (74.9 %) underwent orthopedic treatment , and 70 (25.1 %) surgical , of which 42 cases were volar plate , 25 K-wire and 3 external fixator. Treatment in type A are more conservative and in type C are more surgical. Volar plate was used in type C surgical treatment, and K-wire was used in types A-B . The waiting time for K-wire surgery was shorter than for plate surgery .
Conclusions : Treatment of distal radius fractures is mostly orthopedic, the surgery was performed particularly in complex fracture. Volar plate was used in type C and K-wires had a role in treatment of type A and B.

**Key words:** distal radius fracture, volar plate , fracture fixation.

Las fracturas de radio distal pueden llegar a representar un 15% de todas las fracturas tratadas en urgencias[1,2]. Con el incremento en edad y esperanza de vida de la población se espera que el número absoluto de las mismas se incremente un 50% en 2030 en los países industrializados[3], aunque si se observan las tasas de incidencia estandarizadas por edad, hay una tendencia a la disminución en su número, posiblemente derivada de la obesidad presente en la sociedad occidental y del empleo de terapias contra la osteoporosis[4].

Para el tratamiento de las mismas se emplean distintos métodos que van desde la reducción e inmovilización con yeso, a la osteosíntesis con agujas, fijador exter-

**Dr. José Antonio Oteo Maldonado**
*Hospital Universitario de Fuenlabrada*
*Camino del Molino, 2. 28045 Fuenlabrada, Madrid*
E-mail: joseantonio.oteo@salud.madrid.org

no, clavos intramedulares o diversos sistemas de placas más tornillos, entre los que destaca el uso de placas volares de ángulo fijo[5-12]. A la vez, la artroscopia[13, 14] se ha desarrollado como una herramienta para conseguir mejores resultados en estos pacientes.
Recientes estudios realizados en Estados Unidos muestran un cambio desde el tratamiento conservador hacia la fijación interna en el manejo de estas lesiones, pero son datos procedentes de las compañías de seguros que no cubren al total de la población, y que muestran una variabilidad muy significativa entre regiones y poblaciones de pacientes[15, 16].
Existe poco consenso en relación a las indicaciones para el tratamiento quirúrgico de estas lesiones[2], en la actualidad la "American Academy of Orthopaedic Surgeos (AAOS)"[17] considera que estaría establecida la cirugía en fracturas que tras la reducción presentan un acortamiento radial mayor de 3 mm, inclinación dorsal de la carilla articular del radio mayor de 10º, o un escalón intraarticular mayor de 2 mm, pero el grado de esta recomendación es solo "moderado" dado que el nivel de evidencia sobre el que se apoya es bajo.
El propósito de este artículo es conocer, ante las diferentes opciones que se pueden elegir, cuál es en nuestro medio, el tratamiento que se propone a las fracturas de radio distal en el adulto, y saber en la medida de lo posible qué criterios son en los que basamos esta decisión.

## MATERIAL Y MÉTODO

### Población a estudio

Se propuso, a través de la Comisión de Radio Distal de la Sociedad Española de Cirugía de la Mano (SECMA), la realización de un estudio descriptivo del las fracturas de radio distal en la población adulta española. La difusión del estudio se realizó de tres formas: informando del mismo en las actas de la Sociedad, en la página web de la misma y contactando con un único mensaje con los miembros de la SECMA de forma personal a través del correo electrónico, donde se solicitaba que se recogieran los datos de las fracturas de radio distal vistas en cada centro hospitalario en población adulta durante el periodo del 15 septiembre al 15 de noviembre de 2010, el correo se acompañaba de un archivo con el cuestionario donde deberían ser recogidos los datos y en el mismo se establecía a quién deberían remitirse dichos resultados.

De todos los cirujanos contactados colaboraron los integrantes de catorce Centros Hospitalarios Tabla I. Los casos contribuidos por los diferentes hospitales fueron consecutivos, remitiendo todas las fracturas sucedidas durante el periodo de tiempo establecido. Se recogieron 302 cuestionarios, de los cuales se descartaron 23 que pertenecían a individuos de menos de 18 años de edad, por lo que finalmente se trabajó con los datos de 279 fracturas.

### Diseño clínico

Estudio descriptivo.

### Instrumentos y medidas

Edad, sexo, lado, dominancia, grado de actividad (describiendo tres niveles: paciente activo a nivel deportivo y/o profesional, paciente independiente para actividades de la vida diaria aunque ya no activo profesionalmente y paciente dependiente para las actividades de la vida diaria), nivel de energía del accidente (baja energía aquellos que se ocasionaban como consecuencia de una caída desde su propia altura, sin relación con actividad deportiva, ni con accidente de tráfico y de alta energía como los que se producen como consecuencia de una caída de altura o están relacionados con actividad deportiva o accidente de tráfico), tipo de fractura según la clasificación AO, tipo de tratamiento recibido (ortopédico o quirúrgico) y en los casos en los que se realizó cirugía, tipo de intervención realizada, tiempo transcurrido desde el accidente hasta la realización de la misma, empleo de sustituto óseo, uso de artroscopia y lesión e intervención en lado cubital.

### Análisis estadístico

Para la recogida y tratamiento inicial de los datos se creó una base de datos en un fichero Excel, en el cual se recodificaron las variables. El análisis estadístico se llevó a cabo con el software SPSS 20.0 (IBM, Chicago, Illinois).

Inicialmente se realizó un estudio descriptivo de los datos, utilizando la distribución de frecuencias para las variables categóricas cualitativas y cuantitativas categorizadas (como la variable "edad", categorizada en quintiles) y la media como medida de tendencia central con la desviación estándar como medida de dispersión para las variables cuantitativas.

Para el estudio estadístico de las variables cualitativas se empleó el test de Chi-cuadrado, recurriendo al test de Fisher cuando más de un 20% de las casillas presentaban una frecuencia esperada menor a 5 casos en tablas de contingencia de dos por dos o a métodos exactos.

Para analizar la asociación existente entre el tipo de fractura y el tiempo transcurrido hasta la cirugía, se realizó primero el test de Kolmogorov-Smirnov para el análisis de la normalidad, obteniendo una significación <0,0001, por lo que se rechaza la hipótesis de que la variable sigue una distribución normal. La variable "tipo de fractura" consta de tres categorías (A, B y C) uno de los cuales (el tipo B) es muy pequeño (solo 9 casos), por lo que al tener menos de 10 casos en alguno de los grupos se utilizó la prueba no paramétrica de Kruskal-Wallis.

Esta misma metodología se siguió para estudiar la asociación entre el tipo de tratamiento quirúrgico empleado y el tiempo hasta la cirugía, encontrando en este caso diferencias estadísticamente significativas. Para profundizar y buscar entre qué pareja de grupos estaban realmente dichas diferencias se realizaron comparaciones entre las mismas dos a dos mediante el test de la U de Mann-Whitney, aplicando la corrección de Bonferroni.

## RESULTADOS

De los 279 casos válidos, 213 eran mujeres (76,35%) y 66 varones (23,65%) La edad media fue de 62 años (edad mínima 20, edad máxima 96), estando la mayoría de los pacientes localizados en el rango de edad entre 55 y 80 años (56.27% del total). Predominó el lado izquierdo frente al derecho (154/125) y en cuanto a la dominancia, la distribución era muy pareja, 140 no dominante y 139 dominante.

En relación con el grado de actividad se encontró 105 pacientes activos (37.63%), 142 independientes para sus actividades de la vida diaria (50.89%) y 32 dependientes (11.46%).

El nivel de energía del accidente fue bajo (caídas desde propia altura) en 253 casos (90.7%) y alto en 26 pacientes (9.3%).

El tipo de fractura se recogió según la clasificación AO, fue 125 fracturas tipo A (44,8%), 45 fracturas tipo B (16,13%) y 109 fracturas tipo C (39,07%). Solo hubo un caso en el que la fractura fue abierta.

En relación al tratamiento, en 209 casos (74.9%) fue ortopédico y 70 casos (25.1%) se optó por cirugía. Si analizamos el tipo de cirugía realizado, en 42 casos (15%) se utilizó una placa volar, en 25 casos (8,9%) agujas de kirschner y en 3 casos (1,07%) fijador externo.

La media global de espera para la cirugía fue de 8,94 días, con una desviación típica de 10,37 y un intervalo de 0 a 57 días de máximo.

En 3 fracturas (4.22%) se utilizó sustituto óseo. En 4 casos (5.63%) se efectuó control por artroscopia.

En 55,94% de los formularios no estaba relleno el apartado en relación con la situación del cúbito distal y en ninguno de los casos se refirió que se realizara cirugía en la zona.

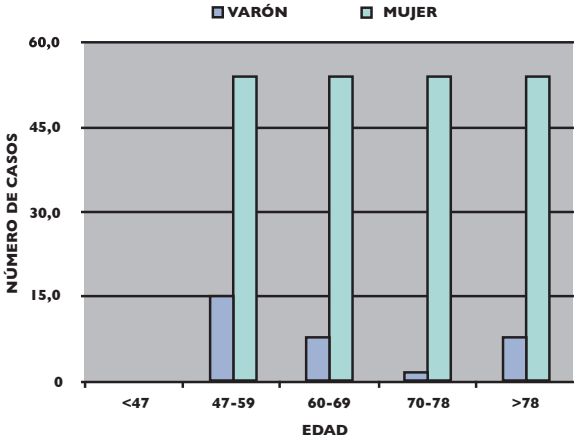


**Figura 1**. Relación sexo y edad.

Al revisar el vínculo entre la edad con el sexo se observó que existía una dependencia estadísticamente significativa entre ambos parámetros Figura 1 y Tabla II. También se apreció esta dependencia entre el tipo de traumatismo y el sexo Tabla III.

No se observó ninguna dependencia entre la edad con el tipo de fractura o el tipo de tratamiento que se realizó sobre las mismas Tabla IV, tampoco entre el sexo con el tipo de fractura o el tipo de tratamiento Tabla V, ni entre el nivel de actividad con el tipo de fractura o el tipo de tratamiento Tabla VI.

Sí que se vio dependencia estadísticamente significativa entre el tipo de fractura y el tipo de tratamiento, según muestran los residuos tipificados corregidos, un mayor número de pacientes con fracturas tipo A siguen un tratamiento conservador, mientras que más fracturas tipo C se trataron de forma quirúrgica Tabla VII.

**Tabla I – Hospitales participantes en el estudio**

| HOSPITAL | Nº DE CASOS APORTADOS |
|---|---|
| **BARCELONA** | |
| HOSPITAL CLÍNIC | 54 |
| HOSPITAL L'ESPERIT SANT | 22 |
| HOSPITAL FREMAP BARCELONA | 7 |
| HOSPITAL MUTÚA TERRASA | 9 |
| HOSPITAL DE SAN CELONI | 18 |
| HOSPITAL DE SAN JOAN DE DÉU DE MARTORELL | 14 |
| HOSPITAL DE TERRASA | 17 |
| **CIUDAD REAL** | |
| HOSPITAL DE VALDEPEÑAS | 21 |
| **GIRONA** | |
| FUNDACIÓ SALUT EMPORDÁ | 10 |
| HOSPITAL COMARCAL DE BLANES | 20 |
| **MADRID** | |
| HOSPITAL INFANTA CRISTINA | 15 |
| HOSPITAL UNIVERSITARIO DE FUENLABRADA | 18 |
| **MÁLAGA** | |
| HOSPITAL COSTA DEL SOL | 52 |
| **SEVILLA** | |
| HOSPITAL FREMAP SEVILLA | 2 |

Hospitales participantes en el estudio agrupados por provincias.

**Tabla II – Distribución y relación estadística de la edad con el sexo.**

| | | GRUPOS DE EDAD | | | | | | |
|---|---|---|---|---|---|---|---|---|
| | | <47 | 47-59 | 60-69 | 70-78 | >78 | TOTAL | p† |
| SEXO | VARÓN | 34<br>51,51% | 15<br>22,76% | 8<br>12,12% | 1<br>1,51% | 8<br>12,12% | 66<br>23,7% | 0,000 |
| | MUJER | 21<br>9,85% | 39<br>13,3% | 46<br>21,59% | 53<br>24,88% | 54<br>25,35% | 213<br>76,3% | |
| | TOTAL | 55<br>19,71% | 54<br>19,35% | 54<br>19,35% | 54<br>19,35% | 62<br>22,22% | 279<br>100% | |

En cada casilla se muestra el número de casos y el porcentaje.
† Prueba de Chi Cuadrado. Existe dependencia entre ambas variables

**Tabla III – Distribución y relación estadística entre tipo de traumatismo y sexo.**

| | | TIPO DE TRAUMATISMO | | | |
|---|---|---|---|---|---|
| | | BAJA ENERGÍA | ALTA ENERGÍA | TOTAL | p† |
| SEXO | VARÓN | 47<br>71,2%<br>-6,2 | 19<br>28,8%<br>6,2 | 66<br>23,7% | 0,001 |
| | MUJER | 206<br>96,7%<br>6,2 | 7<br>3,3%<br>-6,2 | 213<br>76,3% | |
| TOTAL | | 253<br>90,7% | 26<br>9,3% | 279<br>100% | |

En cada casilla se muestra el número de casos y el porcentaje.
† Prueba de Chi Cuadrado. Existe dependencia entre las variables.
p 0,001

Al analizar el tiempo transcurrido hasta la cirugía con el tipo de fractura Tabla VIII no se observó dependencia entre el tipo de fractura y el tiempo que pasó hasta que se intervino al paciente.

Por el contrario, sí que se apreció dependencia entre tiempo transcurrido hasta la cirugía y el tipo de tratamiento quirúrgico Tabla IX. Al comparar entre los tres tipos de tratamiento quirúrgico dos a dos, se comprobó que solo había diferencias estadísticamente significativas entre el grupo de agujas y el de placas Tabla X.

Para finalizar, también se apreció dependencia entre el tipo de fractura y el tipo de tratamiento quirúrgico re-

**Tabla IV – Distribución y relación estadística de la edad con el tipo de fractura y el tipo de tratamiento. En ambos casos no existe dependencia entre las variables.**

| | | GRUPOS DE EDAD | | | | | | |
|---|---|---|---|---|---|---|---|---|
| | | <47 | 47-59 | 60-69 | 70-78 | >78 | TOTAL | p† |
| TIPO DE FRACTURA | A | 21<br>16,8% | 24<br>19,2% | 21<br>16,8% | 27<br>21,6% | 32<br>25,6% | 125<br>44,8% | 0,061 |
| | B | 16<br>35,5% | 8<br>17,7% | 12<br>26,6% | 5<br>11,1% | 4<br>8,8% | 45<br>16,1% | |
| | C | 18<br>16,5% | 22<br>20,1% | 21<br>19,2% | 22<br>20,1% | 26<br>23,8% | 109<br>39,1% | |
| TIPO DE TRATAMIENTO | ORTOPÉDICO | 35<br>16,7% | 39<br>18,6% | 39<br>18,6% | 44<br>21% | 52<br>24,8% | 209<br>74,9% | 0,091 |
| | QUIRÚRGICO | 20<br>28,5% | 15<br>21,4% | 15<br>21,4% | 10<br>14,2% | 10<br>14,2% | 70<br>25,1% | |
| TOTAL | | 55<br>19,71% | 54<br>19,35% | 54<br>19,35% | 54<br>19,35% | 62%<br>22,22% | 279<br>100% | |

En cada casilla se muestra el número de casos y el porcentaje.
† Prueba de Chi Cuadrado. En ambos casos no existe dependencia entre las variables

**Tabla V – Distribución y relación estadística entre el sexo y el tipo de fractura y el tipo de tratamiento.**

| | | SEXO | | | |
|---|---|---|---|---|---|
| | | VARÓN | MUJER | TOTAL | p† |
| TIPO DE FRACTURA | A | 26<br>20.8% | 99<br>79,2% | 125<br>44,8% | 0,119 |
| | B | 16<br>35,5% | 29<br>64,4% | 45<br>16,1% | |
| | C | 24<br>22% | 85<br>77,9% | 109<br>39,1% | |
| TIPO DE TRATAMIENTO | ORTOPÉDICO | 46<br>22% | 163<br>77,9% | 209<br>74,9% | 0,264 |
| | QUIRÚRGICO | 20<br>28,5% | 50<br>71,4% | 70<br>25,1% | |
| TOTAL | | 66<br>23,7% | 213<br>76,3% | 279<br>100% | |

En cada casilla se muestra el número de casos y el porcentaje.
† Prueba de Chi Cuadrado. No existe dependencia entre las variables.

cibido Tabla XI, según muestran los residuos tipificados corregidos, las agujas fueron más utilizadas en los pacientes con fracturas de tipo A, mientras que las placas fueron el tratamiento quirúrgico mayoritario en los pacientes intervenidos con fracturas de tipo C.

## DISCUSIÓN

Hemos observado que la mayoría de las fracturas fueron tratadas de forma ortopédica, pero las más complejas eran más proclives a recibir cirugía. De las técnicas quirúrgicas la más usada fue la placa volar de ángulo fijo, sobre todo en las fracturas más conminutas, pero en las fracturas más sencillas se empleó más la estabilización con agujas. También se ha observado, que la cirugía con agujas se hizo mucho más precoz que la cirugía con placa volar de ángulo fijo.

En relación con la epidemiología de las fracturas, nuestros hallazgos han coincidido con la bibliografía previa. Se ha comprobado que son fracturas más frecuentes en mujeres, y que existe una dependencia entre el sexo y la edad, así como entre el sexo y el tipo de fractura. Es decir, las fracturas se producen especialmente en dos grupos de población, en varones jóvenes relacionadas con traumatismo de alta energía y en mujeres ancianas asociadas a caídas desde su propia altura[2,4,18].

También se ha coincidido con estudios anteriores, tanto en la distribución epidemiológica del tipo de fractura[19], como en el tipo de tratamiento empleado[16].

En relación con el tratamiento empleado, la revisión realizada por la Cochrane en 2009 no encuentra evidencias para recomendar un tratamiento específico[20], el debate para decidir entre tratamiento quirúrgico y no quirúrgico se basa en una cuestión básica: ¿el resultado clínico mejora si se consigue una aproximación mayor a la normal anatomía? Mínimas alteraciones en la superficie articular del radio alteran la distribución de cargas y la cinemática de la muñeca, pero aunque el tratamiento exclusivamente ortopédico reporta un

**Tabla VI – Distribución y relación estadística entre el nivel de actividad y el tipo de fractura y el tipo de tratamiento**

| | | NIVEL DE ACTIVIDAD | | | | |
|---|---|---|---|---|---|---|
| | | ACTIVO | INDEPENDIENTE | DEPENDIENTE | TOTAL | p† |
| TIPO DE FRACTURA | A | 43<br>34,4% | 68<br>54,4% | 14<br>11.2% | 125<br>44,8% | 0,110 |
| | B | 25<br>55,5% | 16<br>35,5% | 4<br>8,8% | 45<br>16,1% | |
| | C | 37<br>33,9% | 58<br>53,2% | 14<br>12,8% | 109<br>39,1% | |
| TIPO DE TRATAMIENTO | ORTOPÉDICO | 72<br>34,4% | 110<br>52,6% | 27<br>12,9% | 209<br>74,9% | 0,119 |
| | QUIRÚRGICO | 33<br>47,1% | 32%<br>45,7 | 5<br>7,1% | 70<br>25,1% | |
| TOTAL | | 105<br>37,6% | 142<br>50,8% | 32<br>11,4% | | |

En cada casilla se muestra el número de casos y el porcentaje.
† Prueba de Chi Cuadrado. En ambos casos no existe dependencia entre las variables

**Tabla VII – Tabla de contingencia entre el tipo de fractura y el tipo de tratamiento.**

| | | TIPO DE FRACTURA | | | | |
|---|---|---|---|---|---|---|
| | | A | B | C | TOTAL | p † |
| TIPO DE TRATAMIENTO | ORTOPÉDICO | 109<br>87,2%<br>4,3 | 36<br>80,0%<br>0,9 | 64<br>58,7%<br>-5,0 | 209<br>74,9% | 0,000 |
| | QUIRÚRGICO | 16<br>12,8%<br>-4,3 | 9<br>20,0%<br>-0,9 | 45<br>41,3%<br>5,0 | 70<br>25,1% | |
| TOTAL | | 125<br>100,0% | 45<br>100,0% | 109<br>100,0% | 279<br>100,0% | |

En cada casilla se muestra el número de casos, el porcentaje en columnas y los residuos tipificados corregidos. = Prueba de Chi Cuadrado. Existe dependencia entre ambas variables.

**Tabla VIII – Distribución del tiempo hasta la cirugía en función del tipo de fractura.**

| TIPO DE FRACTURA | media ± DS | intervalo en días (mínimo-máximo) |
|---|---|---|
| A | 7,69 ± 11,09 | 0 - 41 |
| B | 4,56 ± 6,98 | 0 - 21 |
| C | 10,24 ± 10,57 | 0 - 57 |

= Test de Kruskall-Walli. No existe dependencia entre ambas variables.
Test Kruskall-walli p 0,103.

25% de malas consolidaciones y estos cambios ocasionen artrosis, no siempre esta se van a asociar con pobres resultados funcionales al tratarse de una articulación que no es de carga[2, 21].

Con la aparición de las placas volares de ángulo fijo se ha logrado una mejor reducción de las fracturas[22], por lo que los últimos años se ha visto un incremento en el número de cirugías y en el número de hospitalizaciones en relación con las fracturas de radio distal con el consiguiente gasto económico asociado[4]. Aunque no con ello se consigue siempre un control completo de las molestias[23].

En nuestro estudio se continúa la tendencia presente desde la pasada década[17, 20, 22, 24], de tratar de forma quirúrgica las fracturas más complejas, reservando el tratamiento ortopédico para las más sencillas.

Aunque diferentes autores afirman la ausencia de mejoría asociada a la cirugía, se hace más llamativa conforme aumenta la edad del paciente, y por lo tanto la indicación de cirugía disminuiría en la población anciana[4, 25, 26]. En nuestro caso, posiblemente debido al tamaño de la muestra, no se han apreciado diferencias entre los grupos de edad.

**Tabla IX – Distribución del tiempo hasta la cirugía en función del tipode tratamiento quirúrgico.**

| TIPO TRATAMIENTO QUIRÚRGICO | media ± DS | intervalo en días (mínimo-máximo) |
|---|---|---|
| Agujas | 5,16 ± 7,96 | 0 - 27 |
| Placa volar | 11,29 ± 11,08 | 0 - 57 |
| Fijador externo | 7,67 ± 11,59 | 0 - 21 |

† Test de Kruskall-Wallis. Existe dependencia entre ambas variables.

**Tabla X – Comparación entre grupos de tratamiento quirúrgico del tiempo hasta la cirugía.**

| TIPO DE TRATAMIENTO QUIRÚRGICO | p | p corregida |
|---|---|---|
| Agujas vs Placa* | 0,001* | 0,003 * |
| Agujas vs Fijador externo | 0,524 | 1 |
| Placa vs Fijador externo | 0,418 | 1 |

Comparación por parejas con la U de Mann-Whitney con penalización siguiendo el método de Bonferroni. Existe solo diferencia entres los grupos de agujas y placa.

**Tabla XI – Tabla de contingencia entre tipo de fractura (clasificación AO) y el tipo de tratamiento quirúrgico seguido.**

| | | TIPO DE FRACTURA | | | | |
|---|---|---|---|---|---|---|
| | | A | B | C | TOTAL | p † |
| TIPO TRATAMIENTO QUIRÚRGICO | Agujas | 13<br>81,2%<br>4,3 | 5<br>55,6%<br>1,3 | 7<br>15,6%<br>-4,7 | 25<br>35,7% | 0,000 |
| | Placa volar | 3<br>18,8%<br>-3,8 | 4<br>44,4%<br>-1,0 | 35<br>77,8%<br>4,1 | 42<br>60,0% | |
| | Fijador externo | 0<br>0,0%<br>-1,0 | 0<br>0,0%<br>-0,7 | 3<br>6,7%<br>1,3 | 3<br>4,3% | |
| TOTAL | | 16<br>100,0% | 9<br>100,0% | 45<br>100,0% | 70<br>100,0% | |

En cada casilla se muestra el número de casos, el porcentaje en columnas y los residuos tipificados corregidos.
= Prueba de Chi Cuadrado. Existe dependencia entre las variables.

Las placas volares de ángulo fijo dan más estabilidad y producen menos complicaciones que las agujas, mientras que estas son baratas, rápidas de poner y, por lo tanto, su tiempo quirúrgico es más corto[4, 27]. Por ello, es normal que se recurra a las agujas para la osteosíntesis de las fracturas más sencillas, y que el tiempo de espera para colocarlas sea más corto.

Se ha confirmado la baja incidencia actual en el uso del fijador externo[16], dado que la fijación interna con placa volar produce mejores resultados funcionales y menos complicaciones[28]. La fijación externa se reserva para situaciones límite como fracturas abiertas o politraumatizados[7].

Se ha observado una muy baja incidencia en el uso de substitutos óseos, posiblemente debido a la escasa evidencia científica vista en relación con el empleo de estos derivados[29].

A pesar del incremento en el número de publicaciones que informan de los beneficios del empleo de la artroscopia en el tratamiento de las fracturas de radio distal[13, 14], la utilización de la misma en nuestra muestra ha sido muy bajo. La necesidad de reorganizar el quirófano, el temor a aumentar el tiempo de cirugía y el costo de la misma, puede que sea lo que retraiga a la gran mayoría de los cirujanos del uso de esta técnica.

Aunque algunos autores han considerado que la importancia del compromiso del cúbito distal en las fracturas de radio distal es evidente[30], cada vez con más frecuencia aparecen artículos que informan que la presencia o no de fractura en la estiloides cubital no influ-

ye en el resultado final de la lesión del radio[31], es por esta razón, por la que se supone que los cirujanos que han participado en la muestra hayan minusvalorado de forma generalizada la información de esta zona.

Para finalizar, indicaremos las limitaciones del estudio. La primera, es no haber conseguido una colaboración de un mayor número de hospitales, que hubiesen proporcionado una información más detallada sobre el problema, el segundo, es desconocer quién trataba en cada centro las fracturas, puesto que se ha visto que en aquellos lugares donde no existen unidades de cirugía de mano, se tiende más al tratamiento ortopédico que donde sí existen estas unidades[16] y el tercero, es la falta de información acerca de la situación sobre la parte cubital de la muñeca, al haberse dejado sin rellenar más del 50% de los formularios.

Este estudio es una aportación relevante sobre la situación actual del tratamiento de las fracturas de muñeca, puesto que se trata de un trabajo multicéntrico que abarca diferentes áreas del estado español recogiendo un número elevado de casos. Dada la coyuntura económica actual puede ser considerado como un primer paso a partir del cual desarrollar nuevos estudios, enfocados a definir el coste beneficio de los diferentes tratamientos empleados.

## CONCLUSIÓN

En el momento actual en España el tratamiento que reciben mayoritariamente las fracturas de radio distal es ortopédico, empleándose la cirugía en las fracturas más complejas. Dentro de los diferentes tratamientos quirúrgicos, el más usado es la placa volar que se utiliza en las lesiones con mayor conminución (tipo C), seguido por el empleo de las agujas percutáneas, las cuales continúan teniendo un papel en la síntesis de las fracturas más simples (tipo A y B). Cuando en la cirugía se colocan agujas, esta es mucho más precoz en el tiempo que en el caso de emplearse placas volares.

## CONFLICTOS DE INTERESES

Los autores declaran no tener conflictos de intereses.

## BIBLIOGRAFÍA


1. Lenoble E, Dumontier C. Fracture de l'extremité distal des deux os de l'avant-bras chez l'adulte. En: EMC. Appareil locomoteur. Paris: Éditions scientifiques et médicales Elsevier; 1997, 14-045-B-10.
2. Laino DK, Tejwani N. Indications for operative fixation of distal radius fractures: a review of the evidence. Bull NYU Hosp Jt Dis. 2012;70(1):35-40.
3. Figl M, Weninger P, Jurkowitsch J, Hofbauer J, Schauer J, Leixnering M. Unstable distal radius fractures in the elderly patient-volar fixed-angle plate osteosynthesis prevents sencodary loss of reduction. J Trauma. 2010;68(4):992-8.
4. de Putter CE, Selles RW, Polinder S, Hartholt KA, Looman CW, Panneman MJ, et al. Epidemiology and health care utilisation of wrist fractures in older adults in The Netherlands, 1997-2009. Injury. 2012;44(4):421-6.
5. Rayhack JM. The history and evolution of percutaneous pinning of displaced distal radius fractures. Orthop Clin North Am. 1993;24(2):287-300.
6. Böhler J. [Juxta-articular forearm fractures]. Chirurg. 1969;40(5):198-203.
7. Kennedy SA, Hanel DP. Complex distal radius fractures. Orthop Clin North Am. 2013;44(1):81-92.
8. Kamath AF, Zurakowski D, Day CS. Low-profile dorsal plating for dorsally angulated distal radius fractures: an outcomes study. J Hand Surg Am. 2006;31(7):1061-7.
9. Orbay JL, Fernandez DL. Volar fixation for dorsally displaced fractures of the distal radius: a preliminary report. J Hand Surg Am. 2002;27(2):205-15.
10. Rausch S, Klos K, Stephan H, Hoffmeier K, Gras F, Windolf M, et al. Evaluation of a polyaxial angle-stable volar plate in a distal radius C-fracture model– a biomechanical study. Injury. 2011;42(11):1248-52.
11. Saw N, Roberts C, Cutbush K, Hodder M, Couzens G, Ross M. Early experience with the TriMed fragment-specific fracture fixation system in intraarticular distal radius fractures. J Hand Surg Eur Vol. 2008;33(1):53-8.
12. Nishiwaki M, Tazaki K, Shimizu H, Ilyas AM. Prospective study of distal radial fractures treated with an intramedullary nail. J Bone Joint Surg Am. 2011;93(15):1436-41.
13. Del Cerro M, De las Heras J, García D, Martín A, Vaquero J. Utilidad de la artroscopia en el tratamiento de las fracturas de la extremidad distal del radio. Pat Ap Locom. 2007;5:64-71.
14. Del Piñal F. Technical tips for (dry) arthroscopic reduction and internal fixation of distal radius fractures. J Hand Surg Am. 2011;36(10):1694-705.
15. Chung KC, Shauver MJ, Birkmeyer JD. Trends in the United States in the treatment of distal radial fractures in the elderly. J Bone Joint Surgery Am. 2009;91(8):1868-73
16. Chung KC, Shauver MJ, Yin H, Kim HM, Baser O, Birkmeyer JD. Variations in the use of internal fixation for

distal radial fracture in the United States Medicare population. J Bone Joint Surg Am. 2011; 93(23):2154-62.
17. The treatment of distal radius fractures: guideline and evidence report. Adopted by the American Academy of Orthopaedic Sugeons Board of Directors, decembrer 5, 2009. Rosemont, IL: America Academy of Orthopaedic Surgeons; 2009.
18. Choueka J, Rubio F. Distal radius fractures: overview and algorithms for treatment. En: Trumble TE, Budoff JE (Ed). Hand Surgery Update IV. Rosemont, IL: American Society for Surgery of the Hand; 2007. p. 75-95.
19. McQueen MM. Epidemiology of fractures of the radius and ulna. En: McQueen MM, Jupiter JB, editors. Radius and ulna. Oxford: Butterworth Heinemann; 1999.
20. Handoll HH, Madhok R. WITHDRAWN: Surgical interventions for treating distal radial fractures in adults. Cochrane Database Syst Rev. 2009 8;(3):CD003209.
21. McGrory BJ, Amadio PC. Malunion of the distal radius. En: Cooney WP, Linscheid RL, Dobyns JH, editores. The Wrist: Diagnosis and Operative Treatment. St. Louis: Mosby; 1998. p. 356-3.
22. Kiliç A, Kabukçuoğlu Y, Ozkaya U, Gül M, Sökücü S, Ozdoğan U. Volar locking plate fixation of unstable distal radius fractures. Acta Orthop Traumatol Turc. 2009;43(4):303-8.
23. Kurimoto S, Tabete M, Shinohara T, Arai T, Hirata H. Residual wrist pain after volar locking plate fixation of distal radius fractures. Acta Orthop Belg 2012, (5):603-10.
24. Gehrmann SV, Windolf J, Kaufmann RA. Distal radius fracture management in elderly patients: a literature review. J Hand Surg Am. 2008; 33(3):421-9.
25. Arora R, Lutz M, Deml C, Krappinger D, Haug L, Gabl M. A prospective randomized trial comparing nonoperative treatment with volar locking plate fixation for displaced and unstable distal radial fractures in patients sixty-five years of age and older. J Bone Joint Surg Am. 2011;93(23):2146-53.
26. Diaz-Garcia RJ, Oda T, Shauver MJ, Chung KC. A systematic review of outcomes and complications of treating unstable distal radius fractures in the elderly. J Hand Surg Am. 2011; 36(5):824-35.
27. Maire N, Lebailly F, Zemirline A, Hariri A, Facca S, Livemeaux P. Prospective continuous study comparing intrafocal cross-pinnng HK2 (®) with a locking plate in distal radius fracture fixation. Chir Main. 2013 Feb;32(1):17-24.
28. Xie X, Xie X, Qin H, Shen L, Zhang C. Comparison of internal and external fixation of distal radius fractures. Acta Orthop. 2013 Jun;84(3):286-91.
29 Handoll HH, Watts AC. Bone grafts and bone substitutes for treating distal radial fractures in adults. Cochrane Database Syst Rev. 2008 16;(2):CD006836.
30. Oskarsson GV, Aaser P, Hjall A. Do we underestimate the predictive value of the ulnar styloid affection in Colles fractures? Arch Orthop Trauma Surg. 1997; 116(6-7):341-4.
31 Souer JS, Ring D, Matschke S, Audige L, Marent-Huber M, Jupiter JB; AOCID Prospective ORIF Distal Radius Study Group. Effect of an unrepaired fracture of the ulnar styloid base on outcome after plate-and-screw fixation of a distal radial fracture. J Bone Joint Surg Am. 2009;91(4):830-8.

# Resultados de la osteotomía correctora en el tratamiento de la consolidación en mala posición del radio distal

P. J. Delgado[1], R. Kaempf de Oliveira[2]

[1]Unidad de Cirugía de la Mano y del Miembro Superior. Hospital Universitario Madrid Montepríncipe. Universidad San Pablo CEU. Madrid, España.

[2]Instituto da Mâo. Complexo Hospitalar de la Santa Casa y Hospital Mâe de Deus. Porto Alegre, RS, Brasil.

**Resumen:** Introducción y objetivos: Las fracturas del tercio distal del radio consolidadas en mala posición pueden generar limitaciones funcionales y estéticas. Valoramos los resultados clínico-laborales del tratamiento quirúrgico de la consolidación en mala posición del radio distal.

Material y método: Se revisan 23 pacientes con osteotomías extraarticulares del radio distal, con un seguimiento prospectivo medio de 27 meses (rango, 12-38). La edad media era 42 años (rango, 22-62). La mano izquierda fue intervenida en 12 casos (52%) y en 43% se trataba de la mano dominante. En 13 pacientes se realizó osteotomía de adición dorsal (57%) y en 10 pacientes volar (43%), en función de la deformidad ósea, a los 6 meses de media de la fractura. Se valoran: dolor según Escala Analógica Visual (EAV), rango de movilidad y parámetros radiológicos pre y postoperatorios, así como el cuestionario DASH y reincorporación laboral al final del seguimiento.

Resultados: Se obtuvo la consolidación completa en todos los casos. La EAV pasó de 7.7 a 2.5. El arco de flexo-extensión pasó de 90.6° a 127.7° y la rotación de 137.5° a 168°. En el estudio radiológico, el índice radiocubital distal pasó de +5.9 mm a +1.7 mm, la inclinación radial pasó de 17° a 24° y la báscula volar media fue 9,5°. Seis pacientes con osteotomías dorsales precisaron una reintervención. Las osteotomías dorsales presentaron más ganancia de movilidad y complicaciones que las volares. No hubo diferencias respecto a dolor, parámetros radiológicos y cuestionario DASH.

Conclusiones: Los resultados laborales, mejoría del dolor, parámetros radiológicos y calidad de vida obtenido con ambas técnicas de osteotomía es similar. La osteotomía dorsal presenta mejor arco de movilidad y la volar menos complicaciones y reintervenciones.

**Palabras clave:** Fractura, consolidación en mala posición, radio distal, osteotomía.

**Abstract:** Introduction and objectives: Malunion of distal radius may produces functional and aesthetic limitations. We present clinical and functional results of surgical treatment of malunited distal radius using corrective osteotomy.

Material and Methods: We reviewed 23 patients with extra-articular osteotomy of the distal radius, with a prospective follow-up of 27 months (range, 12-38). The mean age was 42 years (range, 22-62 ). The left hand was involved in 12 cases (52%) and 43 % dominant hand. 13 patients were treated by dorsal opening wedge corrective osteotomy (57%) and 10 patients (43%) by volar opening wedge, as bone deformity, at 6 months after fracture. Pain (using the Visual Analogue Scale –VAS-), range of motion, X-ray parameters, DASH questionnaire (Spanish version) and time to return to work were evaluated at the end of follow up.

Results: Complete healing was obtained in all cases. The VAS increased from 7.7 to 2.5. The flexion-extension arc increased from 90.6° to 127.7° and rotation arc from 137.5° to 168°. X-Ray: distal radioulnar index decreased from +5.9 mm to +1.7 mm, radial inclination increased from 17° to 24° and the average volar-tilt was 9.5°. Six patients required a reoperation (all were dorsal osteotomies). Dorsal osteotomies had more gain mobility but more post-Op complications than volar open wedge osteotomy. No differences about pain, radiological parameters and DASH questionnaire were found.

Conclusions: Related-to-work results, pain relief, radiological parameters and functional results were similar with both techniques of osteotomy. The opening dorsal wedge osteotomy has better range of motion, more complications and reoperations than volar opening osteotomy.

**Key words**: Fracture, malunion, distal radius osteotomy.

La fractura distal del radio fue descrita por Colles como una patología benigna que no causaba limitaciones funcionales, apenas estéticas[1]. En la actualidad son varios los autores que han demostrado las posibles secuelas que pueden ocurrir cuando esta fractura no se tratacorrectamente. La consolidación en mala posi-

**Dr. Pedro J. Delgado Serrano**
*Hospital Universitario Madrid Montepríncipe*
*Avda. Montepríncipe, 25.*
*28660 Boadilla del Monte, Madrid. España*
E-mail: pedrojdelgado@me.com

ción es la complicación más frecuente y presenta una prevalencia variable que oscila entre el 5 y el 70% de los casos[2, 3].

Las consolidaciones en mala posición del radio distal pueden ser divididas en extraarticulares, intraarticulares y combinadas (intra y extraarticulares)[4]. Las intraarticulares fueron determinadas por Knirk y Jupiter[5] como un escalón articular de más de 2 mm, situación considerada como preartrósica. Sin embargo, en las extraarticulares la definición es más difícil y se basa en parámetros radiológicos respecto a la angulación y el acortamiento del radio distal. El amplio intervalo de prevalencia (5-80%) de las consolidaciones en mala posición se debe a la disparidad de criterios usados para su definición. Pequeños cambios en la orientación de las superficies articulares, discrepancias de longitud y/o rotaciones no deben ser consideradas estrictamente como consolidaciones en mala posición, ya que no suelen originar deformidades relevantes ni importantes repercusiones funcionales, por lo que deben ser excluidas de esta definición [4, 6].

Aproximadamente el 25% de las fracturas de la extremidad distal del radio tratadas de forma ortopédica presentan un desplazamiento secundario que evolucionan a consolidaciones en mala posición[7]. Con el desarrollo de los sistemas de fijación, esta tasa se ha reducido hasta el 10%, si bien el 80% de las osteotomías correctoras se realizan en fracturas que fueron tratadas inicialmente de forma conservadora[6, 8].

La consolidación en mala posición de fracturas de la extremidad distal del radio altera la función normal de las articulaciones radiocarpiana y radiocubital distal[9]. El acortamiento y la pérdida de la báscula volar del radio distal originan pérdida de fuerza, disminución de la movilidad, deformidad y dolor[10]. Una pérdida de la inclinación radial superior a 20º en el plano sagital, 10º en el coronal, rotación mayor de 10º o un acortamiento superior a 4 mm suelen producir alteraciones sintomáticas, por lo que está indicado su corrección de forma quirúrgica[11].

El objetivo de la osteotomía es corregir la orientación de la muñeca permitiendo, por el realineamiento óseo, una distribución homogénea de las fuerzas y una cinemática normal de las articulaciones radiocarpiana, medio-carpiana y radiocubital distal.

Los resultados de las osteotomías distales del radio por consolidación en mala posición son mejores (80% de buenos y excelentes) en pacientes con deformidad extraarticular, buena movilidad preoperatoria (70% de movilidad comparado con el lado sano), sin cambios degenerativos articulares con buena alineación mediocarpiana y acortamiento radial inferior a 10 mm[4].

La osteotomía del radio distal está contraindicada en pacientes con poca sintomatología a pesar de presentar alteraciones radiográficas importantes. Estos pacientes generalmente suelen ser mayores y con baja demanda funcional. Tampoco está indicada en pacientes con inestabilidad mediocarpiana irreductible, artrosis mediocarpiana y signos de síndrome doloroso regional complejo[4].

Existen diversos trabajos publicados sobre el resultado clínico y radiológico del tratamiento quirúrgico de esta deformidad, pero son series muy heterogéneas respecto a sexo y edad, con resultados poco centrados en la repercusión funcional e impacto laboral[8, 11].

El objetivo del estudio ha sido la valoración de los resultados clínico-laborales del tratamiento quirúrgico de la consolidación en mala posición del radio distal mediante osteotomía extraarticular dorsal y/o volar, en función de la deformidad radiológica, en pacientes jóvenes y edad laboral activa.

## MATERIAL Y MÉTODO

Estudio prospectivo de 23 pacientes que presentaban una consolidación en mala posición del radio distal tratados quirúrgicamente por el autor principal (PJD) en el Hospital FREMAP de Majadahonda (Madrid, España). Se realiza un estudio prospectivo con un seguimiento medio de 27 meses (rango, 12-38).

La clasificación de las fracturas se basó en la propuesta por Fernández y Júpiter a partir de los exámenes radiológicos (proyecciones anteroposterior y lateral de muñeca), siendo en nuestro grupo de tipo I (fractura de la metáfisis extraarticular)[12].

Las indicaciones para la osteotomía fueron dolor (más de 3 puntos en estático y más de 5 en dinámico), pérdida de movilidad, parámetros radiológicos no aceptables (pérdida de la inclinación del radio mayor de 20º en el plano sagital, 10º en el coronal, rotación de más de 10º y acortamiento superior a 4 mm), limitación funcional, pérdida de movilidad e incapacidad para retornar a su actividad laboral previa. Se consideraron criterios de exclusión aquellos parámetros radiológicos de deformidad aceptables (pérdida de la inclinación del

radio menor o igual a 20º en el plano sagital, menor o igual a 10º en el coronal, rotación de menos de 10º y acortamiento igual o menor a 3 mm), cambios degenerativos avanzados, osteopenia importante y signos clínicos de síndrome doloroso regional complejo. Para la elaboración del presente estudio, fueron excluidos aquellos pacientes con seguimiento inferior a 12 meses, con técnicas de fijación distintas a la placa dorsal o volar descritas en el apartado de "técnica quirúrgica", pacientes sin resultado laboral definitivo y estudio radiográfico o evolutivo completos.

Dieciséis pacientes eran hombres y siete eran mujeres, con una edad media de 42 años (rango, 22-62 años) y actividades laborales de baja (13%), media (35%) y alta demanda funcional (52%). La mano izquierda fue intervenida en 12 casos (52%) y en 43% se trataba de la mano dominante Tabla 1.

El tratamiento inicial fue ortopédico, mediante reducción cerrada e inmovilización con yeso antebraquial, en 18 pacientes (78%). Los 5 pacientes restantes fueron intervenidos previamente: 4 mediante reducción cerrada y fijación percutánea con agujas de Kirschner y un paciente mediante reducción cerrada y fijación externa.

El tiempo transcurrido desde la fractura de la extremidad distal del radio y la osteotomía correctora fueron 185 días (rango, 92-320 dias). Todos los pacientes presentaban dolor que limitaba su función, de 7.7 puntos de media (rango, 4-9.1 puntos) en la escala analógico visual de 0-10.

En todos los casos se objetivó una pérdida del rango de movilidad activa, con una movilidad media de 41.7º de flexión, 48.9 de extensión, 18.6º de flexión radial, 22.5º de flexión cubital, 81º de pronación y 56.4º de supinación.

La planificación pre-operatoria se realizó a partir de radiografías comparadas con la muñeca contralateral. Se utilizaron proyecciones estándar anteroposterior y lateral de muñeca, midiendo los parámetros según la modificación de Castaing[13] del método descrito por Gartland y Werley[14] . La inclinación radial se midió en grados, como el ángulo que forma la articulación radiocarpiana respecto a la línea perpendicular al eje de la diáfisis del radio. La varianza cubital se define, en milímetros, como la relación entre la superficie articular del radio y la de la cabeza del radio, determinada como la distancia entre la línea perpendicular al eje de la diáfisis del radio tangencial a la carilla articular semilunar del radio y la superficie articular distal del radio. La báscula radial se mide en grados como el ángulo entre la línea tangencial de la superficie articular del radio en el plano sagital respecto al eje longitudinal del radio. Se objetivó una inclinación radial de 17º (rango, -14-30º) y un índice radiocubital distal de +5.8 mm (rango, 0-10). Trece pacientes (57%) presentaban una báscula dorsal de 18.8º de media (rango, 3-25º) y 10 pacientes (43%) una báscula volar de 24.1º de media (rango, 10-40º) en el estudio radiológico preoperatorio Tabla 1.

Todos los pacientes del estudio fueron valorados como accidente de trabajo, según la definición de la Ley de Seguridad Social de 21 de abril de 1966 y Texto Refundido de la Ley General de la Seguridad Social de 30 de mayo de 1974, artículo 84 que dice textualmente: "Se entiende por accidente de trabajo toda lesión corporal que el trabajador sufra con ocasión o por consecuencia del trabajo que ejecute por cuenta ajena"[15].

## TÉCNICA QUIRÚRGICA

La técnica quirúrgica varió en función de la deformidad en el plano sagital Figura 1.

En los casos con deformidad dorsal del radio (13 pacientes), se realizó una osteotomía de adición a través de un abordaje clásico entre el tercer y cuarto compartimentos dorsales de la muñeca. Se utilizó un injerto en cuña tricortical procedente de la cresta iliaca contralateral y chips de esponjosa compactada, según técnica de Fernández[4]. Para la fijación se utilizaron 2 placas de bajo perfil del Profile Hand Standard Plate (Stryker Leibinger, Friburgo, Alemania) de 2.3 mm paralelas al eje del radio en 11 casos y agujas de Kirschner percutáneas de 1.8 mm en 2 casos Figuras 1, 2, 3, 4 y 5.

Los pacientes que presentaban deformidad volar (10 pacientes), se realizó una osteotomía de adición con injerto procedente de cresta iliaca contralateral a través de una vía de Henry convencional Figuras 6, 7, y 8, según técnica descrita por Shea et al[16]. En todos los casos se utilizó para la fijación una placa de bajo perfil adaptada modelos Matrix – SmartLock 2.7 mm (Stryker Leibinger, Friburgo, Alemania) y LCP Distal Radius Plate 2.4 mm (Synthes, Paoli, Pennsylvania, EEUU). En un caso fue necesario utilizar una aguja de Kirschner percutánea a través de la estiloides radial, como método de fijación complementario temporal.

**Tabla I – Datos preoperatorios de los pacientes.**

| Datos del paciente | | | | | | EVA | Rango de movilidad | | | | | | Parámetros radiológicos | | | |
|---|---|---|---|---|---|---|---|---|---|---|---|---|---|---|---|---|
| Caso | Edad | Sexo | Lado | Dom. | Trabajo | | FLX | EXT | DC | DR | PR | SUP | IRCD | IR | Báscula | BR |
| 1 | 38 | H | I | No | Cerrajero | 8,1 | 48 | 40 | 22 | 24 | 70 | 36 | 8 | 16 | Dorsal | 16 |
| 2 | 32 | H | I | No | Construcción | 8,1 | 50 | 55 | 30 | 20 | 90 | 30 | 9 | 28 | Volar | 40 |
| 3 | 56 | H | D | Si | Comercial | 7,9 | 45 | 38 | 20 | 23 | 68 | 32 | 8 | 25 | Dorsal | 15 |
| 4 | 47 | M | D | Si | Reponedora | 7,5 | 60 | 30 | 20 | 25 | 90 | 40 | 2 | 15 | Volar | 25 |
| 5 | 58 | H | D | Si | Especialista | 7,0 | 50 | 30 | 15 | 25 | 90 | 90 | 6 | -14 | Dorsal | 3 |
| 6 | 45 | M | D | Si | Limpieza | 7,1 | 50 | 50 | 20 | 30 | 90 | 90 | 6 | 2 | Dorsal | 5 |
| 7 | 34 | H | I | No | Montaje | 7,1 | 45 | 95 | 20 | 10 | 85 | 90 | 5 | 15 | Dorsal | 20 |
| 8 | 24 | M | I | No | Auxiliar sanitario | 8,1 | 60 | 60 | 40 | 20 | 90 | 70 | 1 | 24 | Dorsal | 22 |
| 9 | 41 | M | D | Si | Montaje | 7,0 | 30 | 40 | 10 | 15 | 90 | 90 | 4 | 22 | Dorsal | 20 |
| 10 | 50 | H | I | No | Construcción | 8,1 | 35 | 50 | 30 | 20 | 90 | 30 | 6 | 30 | Dorsal | 22 |
| 11 | 48 | M | I | No | Limpieza | 9,1 | 25 | 60 | 15 | 10 | 90 | 60 | 6 | 15 | Dorsal | 15 |
| 12 | 41 | H | I | No | Electricista | 9,1 | 50 | 45 | 10 | 25 | 90 | 65 | 10 | 10 | Volar | 20 |
| 13 | 61 | H | D | Si | Construcción | 9,1 | 40 | 45 | 35 | 15 | 85 | 90 | 0 | 15 | Volar | 20 |
| 14 | 47 | H | D | Si | Construcción | 8,1 | 30 | 45 | 24 | 12 | 85 | 45 | 10 | 15 | Volar | 25 |
| 15 | 62 | M | I | No | Limpieza | 8,1 | 30 | 60 | 22 | 18 | 90 | 50 | 9 | 14 | Volar | 10 |
| 16 | 24 | H | D | No | Montaje | 7,0 | 30 | 50 | 35 | 16 | 90 | 50 | 8 | 30 | Volar | 40 |
| 17 | 41 | H | I | No | Montaje | 3 | 35 | 40 | 40 | 15 | 80 | 50 | 6 | 18 | Dorsal | 22 |
| 18 | 22 | H | D | Si | Construcción | 8 | 35 | 25 | 20 | 10 | 30 | 30 | 3 | 15 | Dorsal | 20 |
| 19 | 41 | M | I | No | Auxiliar sanitario | 8,1 | 20 | 30 | 10 | 15 | 40 | 20 | 4 | 24 | Dorsal | 10 |
| 20 | 33 | H | D | Si | Montaje | 6,1 | 70 | 80 | 15 | 20 | 80 | 80 | 7 | 20 | Volar | 22 |
| 21 | 54 | H | I | No | Construcción | 9,1 | 35 | 70 | 20 | 20 | 85 | 30 | 8 | 20 | Dorsal | 18 |
| 22 | 40 | H | D | Si | Construcción | 8,2 | 45 | 50 | 25 | 15 | 80 | 70 | 6 | 18 | Volar | 15 |
| 23 | 32 | H | I | No | Pintor | 8,8 | 40 | 45 | 20 | 24 | 85 | 60 | 5 | 15 | Volar | 18 |

Datos del paciente: **H**: hombre, **M:** mujer, **I**: izquierdo, **D**: derecho. La edad se expresa en años. **EVA**: Escala Visual Analógica (dolor). Rango de movilidad (se expresan en grados), **FLX**: flexión, **EXT**: extensión, **DC**: desplazamiento cubital, **DR**: desplazamiento radial, **PR**: pronación, **SUP**: supinación. Parámetros radiológicos: **IRCD**: índice radiocubital distal (se expresa en milímetros), **IR**: inclinación radial, **BR**: báscula radial (estos dos últimos se expresan en grados).

Tras la cirugía se inmovilizó la muñeca con una férula antebraquial volar en posición neutra dejando libre las articulaciones metacarpofalángicas para su movilización inmediata.

Todos los procedimientos utilizados en el tratamiento fueron realizados tras la obtención de un consentimiento informado por parte del paciente. En el postoperatorio recibieron profilaxis antibiótica mediante

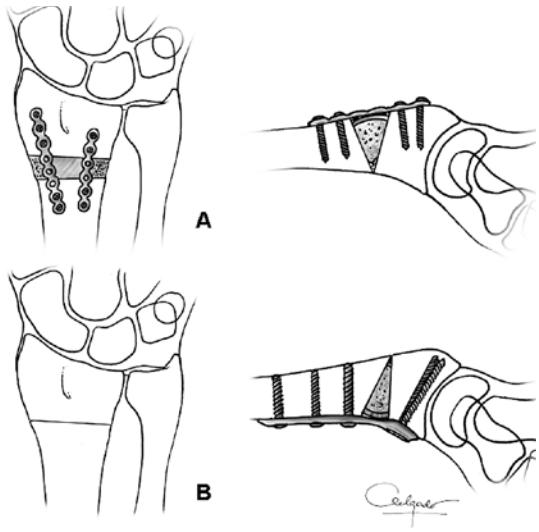


**Figura 1.** Técnica quirúrgica: osteotomía correctora de adición dorsal **A.** y volar **B.**

**Figura 2.** Imagen radiológica donde se aprecia una consolidación en mala posición con acortamiento y báscula dorsal del radio respecto al cúbito y carpo.

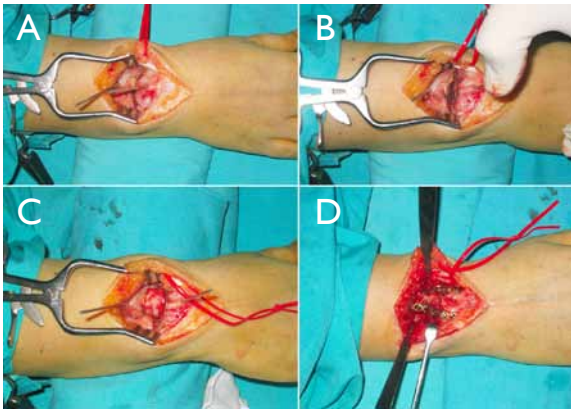


**Figura 3.** Imagen intraoperatoria de la osteotomía dorsal correctora. Colocación de agujas-guía y osteotomía **A.** y **B.** Aporte de injerto de cresta iliaca y fijación con placas de bajo perfil **C.** y **D.**

**Figura 4.** Control radiológico de la osteotomía de adición dorsal.

**Figura 5.** Resultado clínico a los 2 años de la intervención.

cefazolina 2 g cada 8 horas, IV por 24 horas o clindamicina 600 mg cada 12 horas, IV por 24 horas en caso de alergia a penicilina o derivados, según protocolo de la comisión de infecciones del centro.

No se utilizaron sustitutivos óseos ni se realizaron gestos adicionales a nivel de la articulación radiocubital distal. Con el objetivo de disminuir la inflamación precoz, en el postoperatorio inmediato se administraron 250 mg de metilprednisolona (Urbason®) diluidos en 100 cc I. V. en dosis única y se mantuvo el miembro en elevación por 24-48 horas, tras el cual se dió alta hospitalaria, para seguimiento por consultas externas.

## TRATAMIENTO POSTOPERATORIO

A las 4 semanas se retira la inmovilización y se inicia la movilización activa y pasiva de la muñeca de forma suave. A las 6 semanas se intensifican las medidas antiedema y antiinflamatorias y se inicia la cinesiterapia activa y pasiva de forma gradual y progresiva, según protocolo de rehabilitación del centro, hasta el alta laboral, por un mínimo de 6 semanas.

## EVALUACIÓN DE LOS RESULTADOS

El análisis de los resultados se realiza desde el punto de vista funcional, radiológico y laboral al alta laboral y al final del seguimiento.

Los resultados funcionales valoran el rango de movilidad activa, escala visual analógica del dolor (EVA) y puntuación de la versión estandar validada en español del cuestionario DASH[17].

Los parámetros valorados en el estudio radiológico son la consolidación ósea, el índice radiocubital distal, ángulo de inclinación radial, ángulo de inclinación volar, escalón articular y signos degenerativos al final del seguimiento.

El resultado laboral se analizó valorando los días de baja totales desde la cirugía y la medición de las secuelas e incorporación a su trabajo, siguiendo la escala de valoración del Instituto Nacional de la Salud (INS) que determina las categorías de curado, secuelas con baremo (no presentan secuelas que originen un grado de incapacidad), incapacidad permanente parcial (el paciente puede realizar su trabajo pero con restricciones inferiores al 33% de la actividad), incapacidad permanente total (imposibilidad de realizar su trabajo previo) y grandes incapacidades (incapacidad absoluta y gran invalidez)[15].

El análisis estadístico de los resultados se llevó a cabo con medidas de centralización y descentralización y el análisis de la varianza de una vía con el paquete estadístico SPSS. Se consideró que existían diferencias estadísticamente significativas cuando $p<0,05$.

## RESULTADOS

Todos los pacientes presentaron mejoría del dolor, que mejoró una media de 5.3 puntos en la EAV, pasando de 7.7 antes de la cirugía a 2.6 puntos al final del seguimiento. No se encontraron diferencias de mejoría del dolor respecto a la técnica de osteotomía Figura 2.

El rango de movilidad se incrementó en todos los arcos. La flexión media pasó de 41.7° (rango, 20-80°) a 62.2° (rango, 40-80°) y la extensión media de 26.5° (30-90°) a 65.2° (rango, 35-90°). La desviación cubital se incrementó de 22.5° (rango, 0-50°) a 32.7° (rango, 25-40°) y la radial de 18.6° (rango, 0-30°) a 23.7° (rango, 25-40°). El arco de rotación pasó de 81.1° de pronación media (rango, 30-90°) a 86.8° (rango, 85-90°) y la supinación media se incrementó de 56.4° (rango, 20-90°) a 84.5° (rango, 55-90°).

Los pacientes tratados con osteotomía de adición dorsal presentaron un incremento de movilidad mayor en los arcos de flexo-extensión y desviación lateral. Aquellos tratados con osteotomía volar presentaron una ganancia de movilidad mayor en el arco de rotación del antebrazo, especialmente en la supinación.

Se obtuvo la consolidación completa en todos los casos. En el estudio radiológico, la inclinación radial pasó de 17° (rango, -14-30°) a 24° (rango, 16-30°) y el índice radiocubital distal pasó de +5.8 mm (rango, 0-10 mm) a 1.7 mm (rango, 0-6 mm).

La báscula radial media postoperatoria fue 9.9° volares (rango, 2-20°). Los 13 pacientes con báscula dorsal, pasaron de 18.8° dorsales a 9.5° volares y en los 10 pacientes con báscula volar de 24.1° pasaron a 10.4° al final del tratamiento. No se encontraron diferencias respecto al tipo de osteotomía realizada respecto a los parámetros radiológicos, ni aparición de signos degenerativos al final del seguimiento Figura 3.

La puntuación media en el cuestionario DASH al final del seguimiento fueron 21 puntos (rango, 0-44). Se encontró un discreto mejor resultado en los casos tratados con osteotomía dorsal (16.9) respecto a la dorsal (24.6).

Los pacientes volvieron a trabajar a los 125 días de media (rango, 58-380 dias) de la osteotomía. Las osteotomías volares presentaban menor número de días de baja laboral (94) con respecto a las dorsales (148.5).

Todos los pacientes retornaron a su mismo puesto de trabajo previo, sin diferencias respecto al nivel de demanda funcional y el tipo de deformidad previa a la intervención. Cinco pacientes (20%) presentaban limitaciones que justificaron una incapacidad permanente parcial tras su paso por el tribunal de valoración de incapacidades.

Aparecieron complicaciones en 12 pacientes (52%), siendo superior en los casos tratados mediante osteotomía dorsal (56%) respecto a los tratados con osteotomía volar (30%). 6 pacientes que fueron intervenidos mediante osteotomías dorsales precisaron una reintervención: en 5 casos se precisó retirar el material de fijación y un paciente precisó una artroplastia de resección de Darrach Tabla 4.

## DISCUSIÓN

La deformidad del radio distal puede originar alteraciones de la biomecánica del carpo y de la articulación radiocarpiana. Cuando existe una angulación dorsal en

**Tabla II – Evaluación funcional y radiológica de los pacientes tras la osteotomía correctora.**

| Caso | EVA | DASH | Rango de movilidad | | | | | | Parámetros radiológicos | | | | Complicaciones | Reinterven-ciones | Resultado laboral | |
|---|---|---|---|---|---|---|---|---|---|---|---|---|---|---|---|---|
| | | | FLX | EXT | DC | DR | PR | SUP | IRCD | IR | Báscula | BR | | | Alta (días) | Reincorporación |
| 1 | 2 | 22 | 62 | 45 | 25 | 23 | 90 | 90 | 0 | 22 | Dorsal | 9 | No | No | 77 | Completa |
| 2 | 2,1 | 13,3 | 60 | 70 | 28 | 30 | 90 | 90 | 0 | 20 | Volar | 10 | STC | No | 114 | Completa |
| 3 | 2 | 0,93 | 55 | 50 | 40 | 20 | 90 | 90 | 0 | 25 | Dorsal | 8 | No | No | 74 | Completa |
| 4 | 5,1 | 58 | 80 | 70 | 30 | 20 | 80 | 75 | 0 | 27 | Volar | 2 | DSR | No | 100 | Completa |
| 5 | 3,1 | 49 | 20 | 35 | 0 | 30 | 45 | 45 | 1 | 16 | Dorsal | 3 | Sección parcial EPL | EMO | 350 | Completa |
| 6 | 2,1 | 0 | 60 | 60 | 40 | 30 | 90 | 90 | 6 | 18 | Dorsal | 20 | No | No | 93 | Completa |
| 7 | 2,1 | 12 | 70 | 90 | 30 | 20 | 90 | 90 | 2 | 30 | Dorsal | 8 | Sinovitis dorsal | EMO | 81 | Completa |
| 8 | 1,1 | 15 | 80 | 80 | 30 | 25 | 90 | 90 | 0 | 30 | Dorsal | 10 | STC | No | 64 | Completa |
| 9 | 3 | 22 | 40 | 30 | 20 | 20 | 90 | 90 | 2 | 22 | Dorsal | 10 | Sinovitis dorsal | No | 180 | Parcial |
| 10 | 1,5 | 13,5 | 60 | 60 | 40 | 40 | 90 | 80 | 6 | 30 | Dorsal | 10 | No | No | 114 | Completa |
| 11 | 4,1 | 35 | 50 | 65 | 25 | 20 | 90 | 80 | 2 | 30 | Dorsal | 7 | No | No | 90 | Parcial |
| 12 | 2,1 | 18 | 60 | 90 | 30 | 25 | 90 | 70 | 2 | 25 | Volar | 8 | No | No | 58 | Curado |
| 13 | 5,1 | 40 | 50 | 60 | 20 | 18 | 90 | 90 | 0 | 25 | Volar | 8 | No | No | 90 | Completa |
| 14 | 3,3 | 43,1 | 40 | 50 | 30 | 20 | 85 | 90 | 3 | 22 | Volar | 10 | No | No | 75 | Completa |
| 15 | 3 | 12 | 80 | 80 | 40 | 30 | 90 | 90 | 4 | 25 | Volar | 20 | No | No | 130 | Completa |
| 16 | 4 | 17 | 70 | 70 | 10 | 10 | 90 | 70 | 2 | 30 | Volar | 10 | No | No | 150 | Completa |
| 17 | 3 | 25 | 50 | 40 | 50 | 20 | 90 | 90 | 1 | 28 | Dorsal | 8 | No | Darrach | 200 | Parcial |
| 18 | 2 | 29,6 | 75 | 75 | 25 | 30 | 90 | 85 | 0 | 25 | Dorsal | 10 | Tumefacción post-op | EMO | 244 | Parcial |
| 19 | 2 | 25 | 45 | 70 | 30 | 20 | 90 | 55 | 0 | 25 | Dorsal | 10 | Disestesias 3er dedo | EMO | 129 | Completa |
| 20 | 0 | 0 | 75 | 85 | 30 | 20 | 90 | 90 | 0 | 18 | Volar | 9 | Disestesias en pulgar | No | 60 | Completa |
| 21 | 2,1 | 8 | 55 | 40 | 25 | 15 | 90 | 90 | 2 | 25 | Dorsal | 8 | No | No | 157 | Completa |
| 22 | 2 | 10 | 80 | 80 | 40 | 30 | 80 | 90 | 1 | 18 | Volar | 12 | No | No | 100 | Completa |
| 23 | 3 | 15 | 80 | 90 | 40 | 28 | 85 | 90 | 5 | 15 | Volar | 18 | No | No | 145 | Completa |

**EVA**: Escala Visual Analógica (dolor). Rango de movilidad (se expresan en grados), **FLX**: flexión, **EXT**: extensión, **DC**: desplazamiento cubital, **DR**: desplazamiento radial, **PR**: pronación, **SUP**: supinación. Parámetros radiológicos: **IRCD**: índice radiocubital distal (se expresa en milímetros), **IR**: inclinación radial, **BR**: báscula radial (estos dos últimos se expresan en grados).

**Tabla III – Comparación de los resultados clínicos y radiológicos tras la osteotomía correctora del radial distal.**

| | PRE-OPERATORIO | POST-OPERATORIO | P |
|---|---|---|---|
| **Dolor** | | | |
| EVA (0-10) | 8 (7.1-8.1) | 2.1 (2.0-3.1) | <0.01 |
| **Rango de movilidad** | | | |
| Flexión (º) | 40 (30-50) | 60 (70-75) | <0.01 |
| Extensión (º) | 45 (40-60) | 70 (50-80) | 0.001 |
| Desviación cubital (º) | 20 (15-30) | 30 (25-40) | N. S. |
| Desviación radial (º) | 20 (15-24) | 20 (20-30) | 0.006 |
| Pronación (º) | 85 (80-90) | 90 (90-90) | N. S. |
| Supinación (º) | 50 (32-80) | 90 (80-90) | 0.001 |
| **Parámetros radiológicos** | | | |
| IRCD (mm) | 6 (4-8) | 1 (0-2) | <0.01 |
| IR (º) | 16 (15-24) | 25 (20-28) | 0.001 |
| BR (º) | 20 (15-22) | 10 (8-10) | 0.002 |

**EVA**: Escala Visual Analógica (dolor). Parámetros radiológicos: **IRCD**: índice radiocubital distal, **IR**: inclinación radial, **BR**: báscula radial. **N. S.**: no significativo.

**Tabla IV – Complicaciones encontradas al final del seguimiento en función del tipo de osteotomía (expresados en % en función del total de pacientes de cada grupo).**

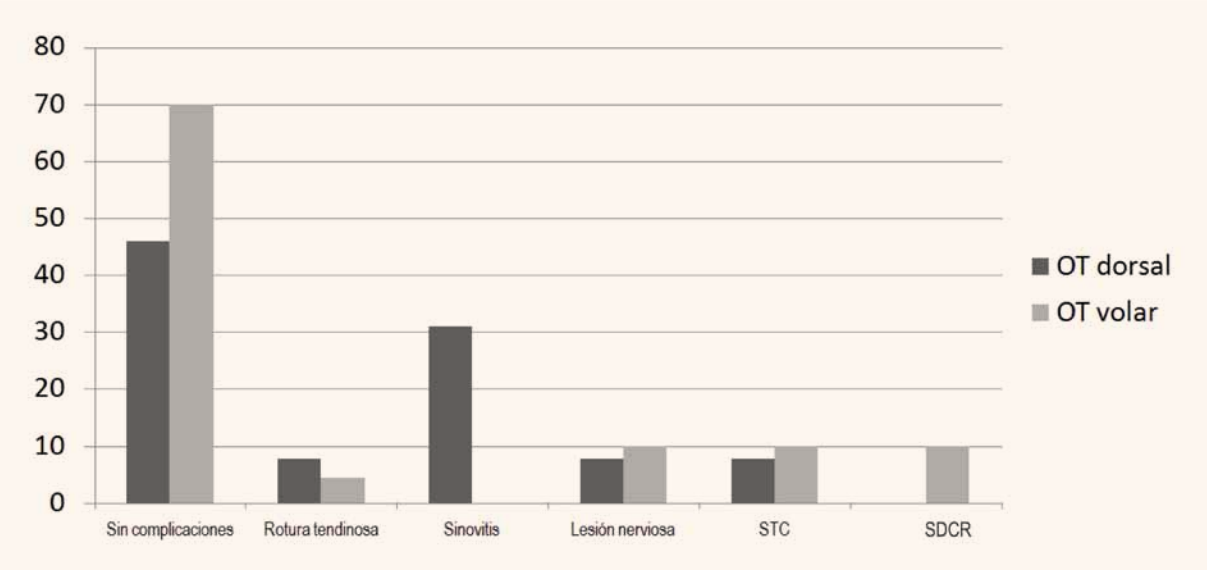


**OT**: Osteotomía, **STC**: Síndrome del túnel carpiano, **SDCR**: Síndrome de dolor complejo regional.

el plano sagital superior a 20º, las superficies de contacto y los ejes de carga sufren una traslación dorsal, originando una subluxación dorsal de la primera hilera del carpo que incrementa la carga por unidad de superficie a nivel de esta articulación del 50% en básculas dorsales de 20º y alcanza el 67% con deformidades dorsales de 45º[10]. Así mismo se genera un cambio del centro de rotación de la muñeca que influye en la traslación normal de los tendones y se reduce su brazo de palanca, provocando una pérdida de fuerza del 50-60% con respecto a la muñeca contralateral[8, 16].

La consolidación en mala posición asocia acortamiento del radio y genera una discrepancia a nivel de la articulación radiocubital distal. En condiciones normales, sobre la articulación cúbitocarpiana se localizan el 17% de las cargas axiales que actúan sobre la muñeca[18]. El alargamiento del cúbito con respecto al radio genera un incremento adicional, alcanzando el 42% de las cargas axiales cuando se asocian deformidades con varianzas positivas de 2.5 mm[19]. La incongruencia generada influye negativamente en el rango de movilidad de la articulación radiocubital distal, pudiendo ocasionar una reducción del arco de rotación del antebrazo de 47% de la pronación y 29% de la supinación[20].

La necesidad de corrección de la deformidad en fracturas de la extremidad distal del radio que presentan una consolidación en mala posición sintomática no es un concepto nuevo ni reciente. En el año 1932, Ghormley y Mroz[21] describieron la corrección quirúrgica de una deformidad del radio y en 1946 Speed y Knight[22] presentaron el tratamiento de la consolidación en mala posición del radio distal mediante injerto de cresta iliaca y fijación interna. No obstante, la técnica de referencia en los últimos años es la descrita por Fernández en la década de los años ochenta[23].

Debido al conocimiento que las fracturas inestables pueden desplazarse y al desarrollo de nuevos sistemas de fijación más fiables para el radio distal, se ha incrementado el tratamiento quirúrgico de las fracturas del radio distal, disminuyendo así la incidencia de consolidación en mala posición.

Nuestra serie muestra que la mayoría de los pacientes con consolidación en mala posición han sido tratados previamente de manera ortopédica, lo que coincide con la literatura consultada[24, 27]. De los 23 pacientes solo 5 fueran sometidos a cirugía previamente y ninguno fue con algún sistema de fijación rígido.

El desplazamiento de los fragmentos en las fracturas del radio distal y su posterior consolidación en mala posición puede ocurrir en los tres ejes del espacio: sagital, originando una angulación dorsal o volar (más infrecuente); coronal o frontal, por el colapso de la columna radial habitualmente; y axial, por rotación del

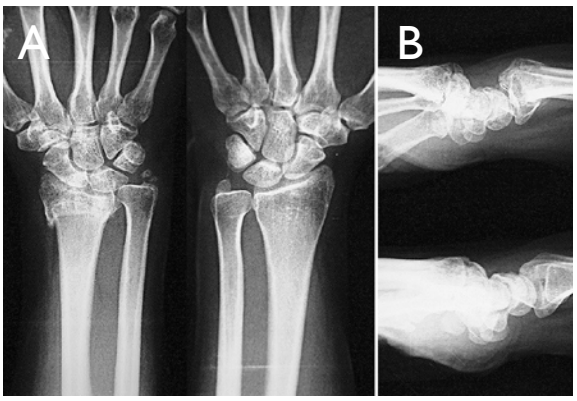


**Figura 6.** Imagen radiológica de una consolidación en acortamiento y báscula volar excesiva del radio distal comparado con la muñeca contralateral. Proyecciones posteroanterior **A.** y lateral **B.**

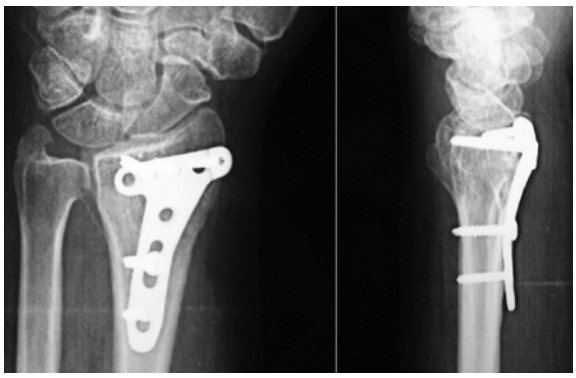

**Figura 7.** Control radiológico tras osteotomía de adición volar y fijación con placa y tornillos.

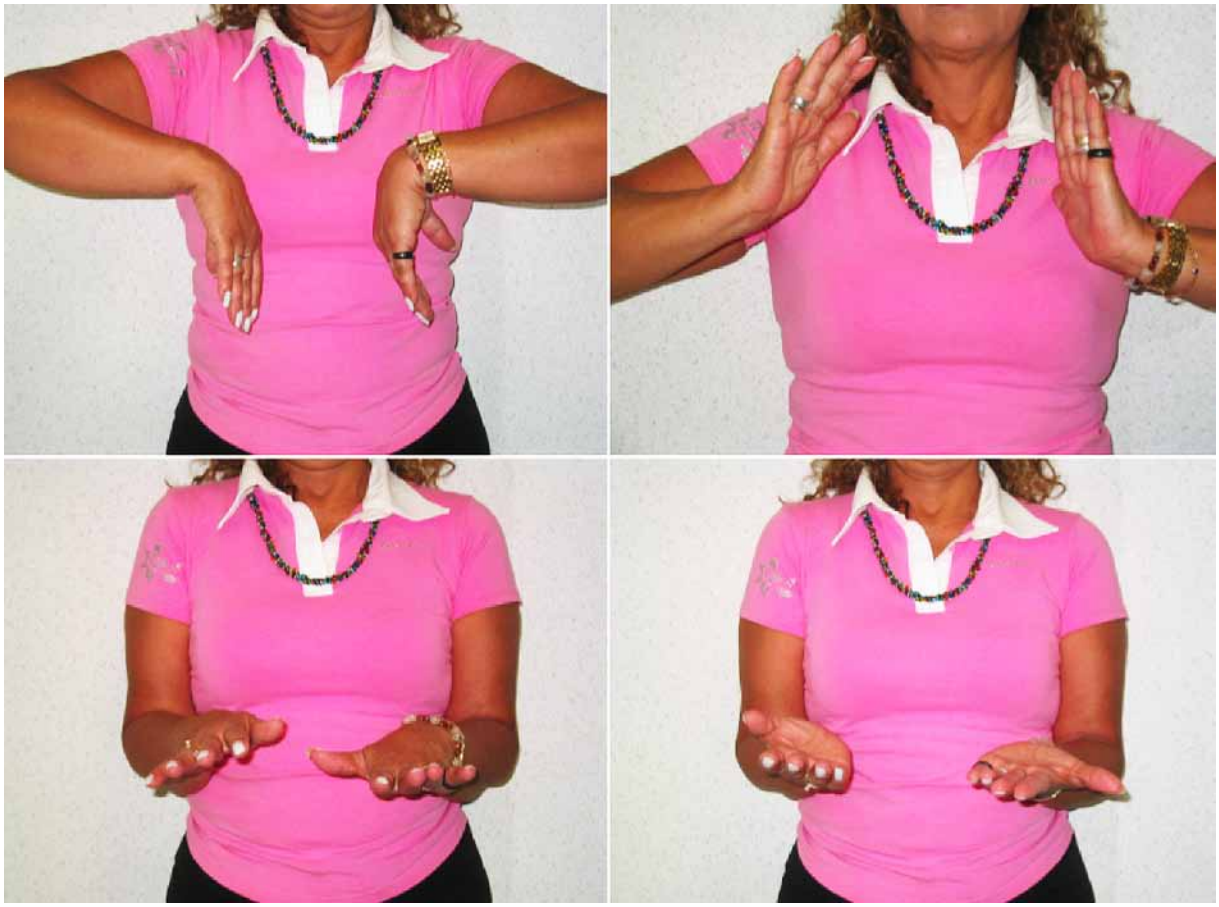

**Figura 8.** Arco de movilidad activo al año de la osteotomía correctora volar de adición.

fragmento distal en supinación en fracturas con angulación dorsal o pronación si la angulación es volar[6]. Así como escalones articulares mayores de 2 mm son considerados como entidades preartrósicas, una angulación sagital del radio distal por encima de 20º o un acortamiento superior a 4 mm también condicionan procesos degenerativos de la articulación y deben ser tratadas de forma quirúrgica en paciente jóvenes[2, 6].

Si bien Fernández sugiere que los pacientes tratados quirúrgicamente con osteotomía del radio distal deben asociar un procedimiento de rescate de la articulación radiocubital distal[23], los autores opinamos que una alineación correcta del radio distal durante la osteotomía no deja secuelas en la articulación radiocubital distal. De la serie presentada, solo un caso presentó una inestabilidad clínica en el periodo postoperatorio tardío que precisó un procedimiento de salvación (Darrach). Por esa misma razón, no indicamos la apertura del túnel carpiano para los pacientes con síntomas compresivos producidos por la deformidad del radio distal. Igualmente, el adecuado posicionamiento óseo soluciona los síntomas y no fue preciso su liberación.

La utilización del abordaje volar para la realización de la osteotomía permite la liberación del músculo *pronator quadratus* (PQ) que muchas veces está acortado por la cicatrización tras las fracturas del radio distal[28]. Esta razón puede explicar que la recuperación de la supinación fue mayor en el grupo de pacientes tratados con osteotomía por vía volar.

A diferencia de otras series revisadas[24, 27] que muestran grupos heterogéneos de pacientes (adultos jóvenes mezclados con mayores) y diferentes características de deformidad (intra o extra articular), nuestro grupo de pacientes fue lo más homogéneo posible, constituido por paciente jóvenes con deformidades extra-articulares del radio distal y con alta demanda funcional. Los resultados son similares a los publicados en series previas que muestran cómo el sistema de fijación dorsal para el radio distal presenta una incidencia mayor de complicaciones cuando se compara con la fijación por vía volar. Esta incidencia aumenta la necesidad de un segundo procedimiento quirúrgico para la retirada del material de osteosíntesis[29]. Recientemente se ha descrito una nueva técnica para la realización de correcciones de la deformidad dorsal del radio a partir de un abordaje volar convencional o ampliado a *flexor carpi radialis*[24, 30]. Se fija el extremo distal del radio mediante un implante bloqueado de ángulo fijo y se realiza la osteotomía en la metáfisis distal del radio. Utilizado a modo de palanca se corrige la deformidad a través de la placa que se fija seguidamente una vez conseguida en la diáfisis radial. A través del mismo abordaje se introduce injerto de hueso esponjoso compactado que rellena el defecto óseo creado. De esta forma se evita la necesidad de un segundo abordaje para colocar el injerto óseo y la fijación con implantes dorsales que pueden precisar se retirados en un segundo tiempo.

La utilización de sistemas de fijación interna para las osteotomías con placas con tornillos de bloqueo, donde los tornillos distales se fijan a la placa, reducen el riesgo de desplazamiento óseo en el post-operatorio y precisan un tiempo menor de inmovilización. Sistemas convencionales de fijación, tipo consola, en muchas ocasiones no son capaces de soportar las cargas y necesitan de otros métodos de fijación asociados, como por ejemplo, un fijador externo[31].

En todos los casos de osteotomías volares se utilizaron implantes de ángulo fijo. Estamos de acuerdo con Von Campe et al[32] que describieron que, con el uso de sistemas de fijación de ángulo fijo, se puede hacer pequeños cambios de angulación durante la cirugía, a diferencia de otros métodos más tradicionales que precisan una planificación preoperatoria y un tallado del injerto muy precisos para llevar a cabo la osteotomía correctora.

En todas las osteotomías dorsales, la necesidad de alargamiento del radio fue inferior a 12 mm, por lo que fue realizada una osteotomía incompleta por osteoclasia de la cortical volar y cubital del radio, que facilita la estabilización y permite la adición de injerto óseo esponjoso. En todos los casos fue utilizado injerto procedente de la cresta ilíaca y no fue necesaria la utilización de sustitutivos óseos y en contra de lo publicado por Arrington et al[33], no se ha visto incrementado la morbilidad asociada a la toma de injerto y la incisión extra relacionada con la cresta iliaca.

En nuestra experiencia, en casos de larga evolución estamos de acuerdo con la necesidad de liberación o alargamiento del tendón del músculo braquiorradial así como la liberación del periostio dorsal del radio para facilitar en estos casos la corrección ósea[28].

Todos nuestros casos precisaron una osteotomía de corrección mediante cuña de apertura. Creemos que la técnica con cuña de cierre asociada al acortamiento del cúbito debe ser utilizada solo en pacientes mayores, con baja demanda funcional, o contraindicación para extraer injerto óseo de la cresta iliaca, por la potencial pérdida de fuerza muscular por el acortamiento del antebrazo y las posibles complicaciones derivadas de un segundo sistema de fijación para el cúbito[4].

En la serie analizada la osteotomía fue realizada a los 6 meses de media de la fractura y los resultados obtenidos (días de baja, reincorporación laboral, mejoría del dolor, parámetros radiológicos y calidad de vida) con ambas técnicas de osteotomía (dorsal y volar) fue-

ron similares a las series publicadas[8, 9, 16, 23, 27]. En nuestra experiencia, la osteotomía dorsal presenta una mejor ganancia del arco de movilidad y la volar menos complicaciones y reintervenciones.

Estos resultados son acordes con lo propuesto por Jupiter y Ring[34], que demostraron que la realización de la osteotomía de manera precoz facilita el procedimiento quirúrgico (osteotomía través de un tejido óseo inmaduro, con menor retracción de las partes blandas y menor inestabilidad de la articulación radiocubital distal) y disminuye el tiempo de baja laboral. Por esta razón, pacientes jóvenes con angulación dorsal mayor de 20 grados, deben ser considerados con una situación preartrósica y debe indicarse el procedimiento reconstructivo.

No obstante, este estudio presenta limitaciones. Se trata de un grupo pequeño de pacientes que no es suficiente para extraer conclusiones entre ambas opciones de osteotomía de corrección (dorsal o volar), si bien el objetivo inicial no era realizar un estudio comparativo sino valorar los resultados clínicos y laborales de los pacientes tratados en global y la muestra fue adecuada para este fin. Otro factor limitante es el tiempo de seguimiento medio (27 meses), que resulta corto para elaborar conclusiones a largo plazo, pero que cumplió el objetivo de valorar la reincorporación laboral a medio plazo.

Como conclusión, podemos afirmar que el tratamiento de la consolidación en mala posición del radio distal mediante osteotomías correctoras extraarticulares por adicción (volar o dorsal) ofrecen resultados clínicos, radiológicos y laborales satisfactorios en pacientes jóvenes sintomáticos, como la serie presentada. No obstante, la evolución a largo plazo sigue siendo una incógnita, por lo que precisamos estudios más largos para confirmar estos resultados.

## BIBLIOGRAFIA


1. Colles A. On fracture of the carpal extremity of the radius. Edinb Med Surg Journal 1814;10:1813-15.
2. Cooney WP, Dobyns JH, Linscheid RL. Complications of Colles´ fractures. J Bone Joint Surg. 1980;62A:613-19.
3. De Pedro JA, Blanco J. De Cabo A, García de Lucas F, Martin AP, Persson I, Ferreira J, Badia A. Resultados del tratamiento quirúrgico de las fracturas del radio distal. Rev Ortop Traumatol. 2004;48:83-7.
4. Fernandez DL. Correction of posttraumatic wrist deformity in adults by osteotomy, bone-grafting and internal fixation. J Bone Joint Surg. 1982;64A:1164-78.
5. Knirk J, Jupiter. Intra-articular fractures of the distal end of the radius in young adults. J Bone Joint Surg. 1986;68A:647-59.
6. González del Pino J, Bartolomé del Valle E, López-Graña G, Ferreira-Villanova J. Consolidaciones viciosas tras fracturas del extremo distal del radio: patogenia, indicaciones y técnicas quirúrgicas. Rev Ortop Traumatol. 2003;47(supl.1):55-69.
7. Earnshaw SA, Aladin A, Surendran S, Moran CG. Closed reduction of Colles fractures: comparision of manual manipulation and finger trap-traction: a prospective, randomised study. J Bone Joint Surg. 2002;84A;354-8.
8. Prommersberger KJ, Van Schoonhoven J, Lanz UB. Outcome after corrective osteotomy for malunited fractures of the distal end of the radius. J Hand Surg. 2002;27B:55-60.
9. Fernandez DL. Radial osteotomy and Bowers arthroplasty for malunited fractures of the distal end of the radius. J Bone Joint Surg. 1988;70A:1538-51.
10. Park MJ, Cooney WP, Hahn ME, Looi KP, An K-N. The effects of dorsally angulated distal radius fractures on carpal kinematics. J Hand Surg. 2002;27A:223-32.
11 Prommersberger KJ, Lanz U. Corrective osteotomy for malunited Colles fractures. Orthop Traumatol. 1998;6:75-87.
12. Fernández, DL, Jupiter JB. Fractures of the distal radius. A practical approach to management. New York: Springer-Verlag, 1995.
13. Castaing J. Les fractures récentes de l´extremité inférieure du radius chez l´adulte. Rev Chir Orthop. 1964;50:581-696.
14. Gartland JJ, Werley CW. Evaluation of healed Colles´ fractures. J Bone Joint Surg. 1951;33-A:895-907.
15. Hevia-Campomanes E, Miranda F, Vivanco MC, Gomez F. Los accidentes de trabajo y las enfermedades profesionales. Gestión, prestaciones, procedimiento y jurisprudencia. Madrid: Colex, 1990.
16. Shea K, Fernandez DL, Júpiter JB, Martin C. Corrective osteotomy for malunited, volarly displaced fractures of the distal end of the radius. J Bone Joint Surg. 1997;79A:1816-26.

17. Rosales RS, Delgado EB, Díez de la Lastra-Bosch I. Evaluation of the Spanish version of the DASH and carpal tunnel syndrome health-related quality-of-life instruments: cross-cultural adaptation process y reliability. J Hand Surg. 2002; 27A:334-43.
18. Iwasaki N, Minami A, Miyazawa T, Kaneda K. Force distribution through the wrist joint in patients with different stages of Kienböck disease: Using computed tomography osteoabsorptiometry. J Hand Surg. 2000; 28A: 870-6.
19. Werner FW, Palmer AK, Fortino MD, Short WH. Force transmisión through the distal ulna: effect of ulnar variance, lunate fossa angulation and radial and palmar tilt of the distal radius. J Hand Surg. 1992;17A:423-8.
20. Bronstein AJ, Trumble TE, Tencer AF. The effects of distal radius fracture management on forearm rotation: a cadaveric study. J Hand Surg. 1997;22A:258-62.
21. Ghormley RK, Mroz RJ. Fractures of the wrist. A review of one hundred seventy-six cases. Surg Gynec Obstet. 1932;57:377-81.
22. Speed JS, Knight RA. The treatment of malunited Colles´s fractures. J Bone Joint Surg. 1945;27:361-7.
23. Fernandez DL. Correction of posttraumatic wrist deformity in adults by osteotomy, bone-grafting and internal fixation. J Bone Joint Surg. 1988;70A:1538-51.
24. Sato K, Nakamura T, Iwamoto T, Toyama Y, Ikegami H, Takayama S. Corrective osteotomy for volarly malunited distal radius fracture. J Hand Surg. 2009;34-A:27-33).
25. Haase SC, Chung KC. Management of malunion of the distal radius. Hand Clin. 2012;28:207-216.
26. Slagel BE, Luenam S, Pichora DR. Management of postraumatic malunion of fractures of the distal radius. Hand Clin. 2010;26:71-84.
27. Buijze GA, Prommersberger KJ, Gonzalez del Pino J, Fernandez DL, Jupiter JB. Corrective osteotomy for combined intra and extra articular distal radius malunion. J Hand Surg. 2012;37:2041-9.
28. Orbay J, Badia A, Khoury R, Gonzales E, Indriago I. Volar fixed-angle fixacion of distal radius fracture: The DVR plate. Tech Hand Upper Extr Surg. 2004:8:142-8.
29. Kambouroglou GK, Axelrod TS. Complications of the AO/ASIF titanium distal radius plate system (π plate) in internal fixation of the distal radius: a brief report. J Hand Surg. 1998;23A:737-41.
30. Prommersberger K-J, Lanz UB. Corrective osteotomy of the distal radius through volar approach. Tech Hand Upper Extr Surg. 2004:8:70-7.
31. Ring D, Roberge C, Morgan T, Jupiter J. Osteotomy for malunited fractures of the distal radius: a comparison of structural and non-structural autogenous bone graf. J Hand Surg. 2002;27A:216-22.
32. von Campe A, Nagy L, Darius A, Dumond C. Corrective osteotomies in malunions of the distal radius. Do we get what we planned?. Clin Orthop. 2006:450:179-85.
33. Arrington ED, Smith WJ, Chambers H, Bucknell AL, Davino NA. Complications of iliac crest bone graft harvesting. Clin Orthop. 1996; 329:330-9.
34. Jupiter JB, Ring D. A comparison of early and late reconstruction of malunited fractures of the distal end of the radius. J Bone Joint Surg. 1996;78A:739-48.

# Flexor carpi radialis brevis. Implicaciones clínicas

M. García-Elías[1], F. Fausto Gallo[2], M. Llusá[3]

[1] Instituto Kaplan. Barcelona. España.
[2] Hospital Militar Central, Universidad Militar Nueva Granada. Bogotá. Colombia
[3] Departamento de Anatomía, Facultad de Medicina, Universidad de Barcelona. Barcelona. España

**Resumen:** El *Flexor Carpi Radialis Brevis* (FCRB) es un músculo accesorio, presente en el 2.9% de la población. Con un vientre muscular localizado en el plano más profundo del tercio distal del antebrazo y un tendón distal insertado en la cara anterior de la base del segundo metacarpiano, este músculo accesorio potencia la acción del *Flexor Carpi Radialis Brevis*. Proximalmente, el FCRB puede originarse en el borde lateral de la epífisis del radio (FCRB largo) o en la cara anterior de la metáfisis distal del radio ocupando el espacio donde normalmente se inserta la porción superficial del músculo *Pronator Quadratus* (FCRB corto). La presencia de un FCRB largo apenas tiene implicaciones clínico-quirúrgicas. El FCRB corto, en cambio, se acompaña de una serie de cambios morfológicos locales que pueden confundir al cirujano en su abordaje palmar a la epífisis distal del radio. En este artículo se describe un caso de FCRB corto, hallado en el curso de una disección anatómica y se revisa la literatura a fin de conocer la incidencia e implicaciones clínicas de esta variante muscular.

**Palabras clave:** Flexor Carpi Radialis Brevis, metáfisis distal del radio, músculo accesorio, Pronator Quadratus.

**Abstract:** The *Flexor Carpi Radialis Brevis* (FCRB) is an accessory muscle, present in a 2.9% of the population. With a muscle belly located deep in the distal third of the volar aspect of the forearm, and a distal tendon inserted at the base of the second metacarpal, this accessory muscle enhances the action of the *Flexor Carpi Radialis Brevis*. Proximally, the FCRB may originate at the lateral aspect of the diaphysis (long FCRB) or at the anterior aspect of the distal radial metaphysis, occupying the space where normally inserts the superficial belly of the *Pronator Quadratus* muscle (short FCRB). The long FCRB seldom has clinical implications. The short FCRB, by contrast, implies substantial alterations of the local anatomy which may mislead the surgeon when approaching the volar surface of the distal radius. This article describes a case found during an anatomical dissection and reviews the literature to clarify both the incidence and clinical consequences of this type of muscle anomaly.

**Key words:** *flexor carpi radialis brevis*, distal radial metaphysis, accessory muscle, *pronator quadratus*

En los últimos años han proliferado las publicaciones sobre el tratamiento quirúrgico de las fracturas de radio inestables. Una de las vías de abordaje más frecuentemente recomendadas es la anterolateral de Henry. Según la mayoría de las descripciones, se llega a la cara palmar de la metáfisis radial pasando por el intervalo existente entre la arteria radial y el borde externo de la vaina del tendón *Flexor Carpi Radialis* (FCR), incidiendo longitudinalmente la fascia profunda, y desinsertando el músculo *Pronator Quadratus* (PQ) de su inserción lateral. La posibilidad de que, debajo del FCR, aparezca un músculo de características anatómicas distintas al músculo PQ apenas se menciona; y no obstante, ello ocurre con una relativa frecuencia. Se trata del músculo *Flexor Carpi Radialis Brevis* (FCRB), accesorio del FCR, presente entre el 0,2% y el 8.6% de la población, según diversas series[1-3]. En este artículo se describe la anatomía del FCRB y se revisa la literatura pertinente a fin de facilitar la toma de decisiones en los casos donde aparezca este músculo accesorio.

## DESCRIPCIÓN DEL MÚSCULO FCRB

La presente descripción se basa en la observación realizada en una pieza anatómica correspondiente a la extremidad superior izquierda de un cadáver de sexo femenino Figura 1. Una vez extirpados los planos superficiales de la cara palmar de la muñeca, incluida la arteria radial y nervio mediano, por debajo del músculo FCR, se encontró un vientre muscular fusiforme, de disposición próximo-distal, de unos 8mm de espesor, 15 mm de ancho, y 85 mm de largo, que ocupaba el espacio donde normalmente se encuentra la inserción

Dr. Marc García-Elías Cos
Institut Kaplan
Paseo de la Bonanova, 9, 2º 2ª. 08022 Barcelona, España
E-mail: garciaelias@instituto-kaplan.com

lateral del vientre muscular superficial del PQ. A nivel de la articulación radiocarpiana y por su borde cubital, al músculo principal se le unía un fascículo accesorio, oblicuo, también fusiforme, procedente del músculo PQ, de unos 5 mm de diámetro Figura 1. Ambos formaban un único tendón distal, de grosor parecido al del FCR, que penetraba en el compartimento del tendón FCR a nivel de la cara interna del trapecio. Una vez juntos, los dos tendones se insertaban en la cara anterior de la base del segundo metacarpiano Figura 2. Al traccionar proximalmente del tendón del FCRB, se lograba una leve flexión de la muñeca. Una vez desinsertado proximalmente y elevada su porción muscular proximal, se observó que el vientre muscular superficial del PQ tenía unas dimensiones anormalmente reducidas, insertándose en el tercio interno de la cara anterior de la metáfisis distal radial. La fascia profunda, que en condiciones normales se extendería por toda la cara anterior del radio distal, solo recubría la porción ocupada por el PQ.

## DISCUSIÓN

Según Alice Carleton[4], la primera referencia bibliográfica en que se menciona el FCRB data del 1851, cuando Fano lo describió llamándolo músculo *radiocarpien*. En 1867, Wood[5] lo describió como el *flexor carpi radialis brevis* o también *profundus*. En 1897, Le Double[6] lo llamó musculo *court radial antérieur*, y basándose en su situación, describió cuatro tipos: radiopalmar, radiocarpiano, radiometacarpiano y mixto. En 1935, Carleton[4] publicó la que podría llamarse primera descripción detallada del músculo FCRB, incluyendo una meticulosa revisión de la bibliografía previa.

Con respecto a la prevalencia del músculo FCRB, se han publicado cifras diversas. Wood[5] lo encontró en 6 de 70 especímenes disecados (8.5%). Le Double[6] lo halló en 7 de 170 disecciones (4.1%). Yoshida y cols.[7] lo describieron en 4 de 225 cadáveres (1.7%). Bergman y cols.[8] en 1 de 400 disecciones (0,25%). Duncan y cols.[9] tan solo lo encontraron en una ocasión entre 500 pacientes operados (0,2%). Mantovani y cols.[10], en cambio, sostienen haber encontrado 6 FCRB en 172 pacientes operados de radio distal (3.5%). La publicación más reciente es la de Ho y cols.[3] quienes, en 2011, declararon haber encontrado el FCRB en 4 de 46 pacientes (8,6%) intervenidos por fracturas de radio distal. Combinando todos los datos obtenidos de la Literatura, el FCRB se ha encontrado en 38 de 1.311 muñecas, lo que supone una incidencia estimada de un 2,9%.

A partir de las descripciones publicadas, se puede establecer la existencia de dos tipos diferenciados de músculo FCRB: los que tiene un origen primordialmente metafisario (FCRB corto) y los que se originan en el borde radial de la diáfisis radial (FCRB largo). El músculo FCRB corto tiene una amplia inserción proximal sobre la cara anterior de la metáfisis distal del radio, proximal a la denominada cresta divisoria o "watershed line". El FCRB largo, en cambio, tiene su origen en el borde lateral del radio, distal a la inserción del músculo *Pronator Teres*. Algunos autores[3,6,11,12] han encontrado formas mixtas, con fascículos que se originan en la membrana interósea, en el borde radial del cúbito, en el *Pronator Teres*, en la fascia antebraquial y/o en el *Flexor Pollicis Longus*. En nuestro caso existía un fascículo procedente del músculo PQ. En el tipo corto, el FCRB se convierte en tendón a nivel de la articulación radiocarpiana y se dirige hacia su inserción distal por fuera del músculo *Flexor Pollicis Longus*. En el tipo largo, el FCRB se convierte en tendón a nivel mucho más proximal, con lo que no se altera ni la forma ni las dimensiones del músculo PQ. Tanto en el FCRB corto como en el largo, el tendón distal penetra en el túnel carpiano por su lado más externo, hasta atravesar el septo que separa el canal carpiano del tendón del FCR e insertarse en la base del segundo metacarpiano. Además de su inserción en la base del segundo metacarpiano, el FCRB puede emitir fibras de inserción en el trapecio, en el hueso grande, y en el tercero y cuarto metacarpianos.[1,3,6,12,13] Asimismo, se han descrito[14] interconexiones musculares entre el FCRB y otros músculos del antebrazo.

El tendón del FCRB de tipo largo atraviesa la zona metafisaria por encima de un músculo PQ de dimensiones normales; en estos casos, la anomalía muscular no supone ningún obstáculo para la colocación de una placa volar, por lo que su presencia puede pasar fácilmente desapercibida[3]. El músculo FCRB corto, en cambio, implica una serie de cambios anatómicos locales difíciles de obviar: el músculo ocupa buena parte de la superficie palmar metafisaria del radio, lo que obliga a la porción superficial del músculo PQ a insertarse en el borde interno de la metáfisis del radio.[12, 15] En algunos casos, el músculo FCRB puede tener unas dimensiones considerables hasta el punto de plantear la posibilidad de que se trate de un proceso expansivo tumoral. La obtención de una resonancia nuclear magnética permite descartar esa posibilidad[15,16]. En dos ocasiones[9,16] la resonancia nuclear magnética demostró la existencia de un FCRB bilateral.

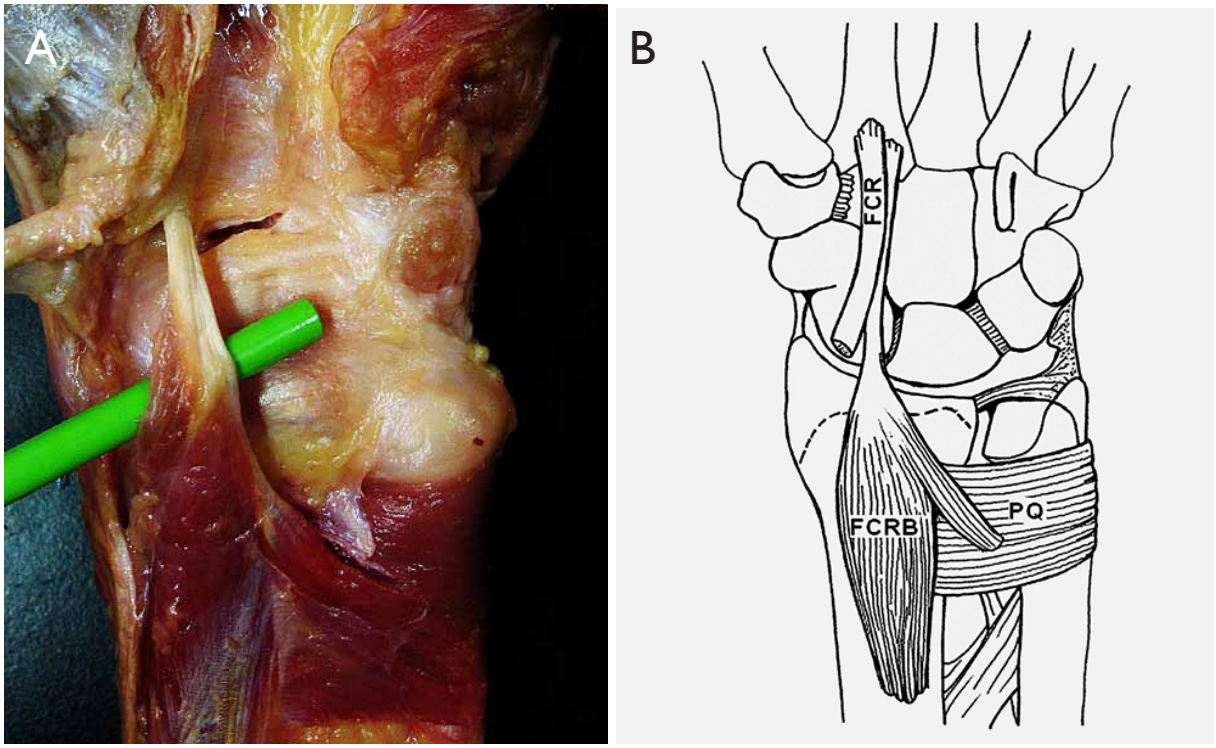


**Figura 1.** Fotografía de la cara anterior de una disección anatómica mostrando el músculo FCRB con su tendón distal elevado por un marcador. **A.** Nótese la dirección vertical de sus fibras, excepto un fascículo oblicuo procedente del músculo *Pronator Quadratus*. **B.** Esquema de la relación.

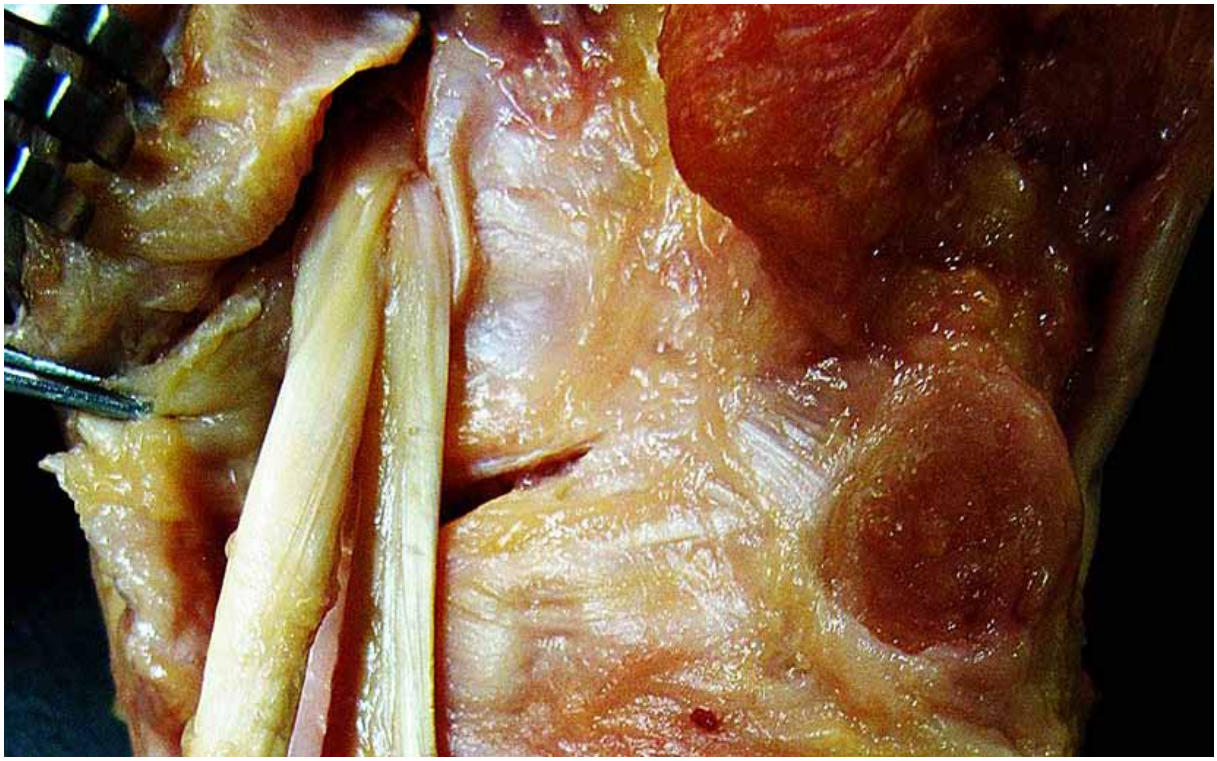

**Figura 2.** Inserción distal del FCRB. Ver cómo los dos tendones (FCR y FCRB) acaban insertándose en la cara palmar del segundo metacarpiano.

El músculo FCRB no suele generar síntomas. Solo en dos ocasiones[1, 12] se ha publicado un FCRB que producía dolor en la cara anterolateral de la metáfisis radial, exacerbado con la actividad física y con la palpación a nivel del FCR. Uno de los pacientes presentaba además parestesias en territorio del nervio mediano. En ambos pacientes, la exploración quirúrgica evidenció degeneración mixoide (tendinosis) y tenosinovitis de ambos tendones (FCR y FCRB) a nivel de su inserción distal. Probablemente, la degeneración tuvo un origen mecánico, por roce intertendinoso a nivel de la vaina que ambos comparten en su inserción distal.

Es interesante constatar que en los últimos años ha aumentado notablemente el número de publicaciones que mencionan la presencia del músculo FCRB.[1-3,9-12,14,16] Probablemente, este incremento está en relación al aumento del número de fracturas de radio distal tratadas quirúrgicamente por vía palmar.[3, 11] En la serie de Ho y cols.[3], por ejemplo, 4 de las 46 fracturas tratadas quirúrgicamente en los dos meses que duró su estudio prospectivo presentaban dicha anomalía. Es razonable pensar, por tanto, que el FCRB es más frecuente de lo que pensamos, y que si no se diagnostica más es porque en muchos casos su origen es más diafisario que metafisario. En el primer caso, dado que el músculo no dificulta la colocación de osteosíntesis en la cara palmar del radio, no es preciso hacer nada específico. En la variedad corta, en cambio, si el músculo supone un impedimento para la osteosíntesis adecuada del radio distal, es recomendable una resección del mismo. Nunca se encontró que su exéresis afectara la función de la muñeca.[1, 9, 11]

## CONFLICTO DE INTERESES

Los autores declaran no tener conflictos de intereses.

## BIBLIOGRAFÍA


1. Peers SC, Kaplan TD. Flexor carpi radialis brevis muscle presenting as a painful forearm mass: Case report. J Hand Surg Am. 2008; 33:1878-81.
2. Dodds SD. A flexor carpi radialis brevis muscle with an anomalous origin on the distal radius. J Hand Surg Am. 2006; 31:1507-9.
3. Ho SM, Yeo CJ, Sebastian SJ, Tan TC, Lim AYT. The flexor carpi radialis brevis muscle. An anomaly in forearm musculature: a review article. Hand Surg. 2011;16:245-9.
4. Carleton A. Anatomical note. Flexor carpi radialis brevis vel profundus. J Anat. 1935;69:292–3.
5. Wood J. On human muscular variations and their relation to comparative anatomy. J Anat Physiol. 1867;1:44-59.
6. Le Double AF. Treatise on the variations of the muscular system of man. Vol. II. París: Schleicher Frères; 1897.
7. Yoshida Y, Yasutaka S, Seki Y. Studies on the flexor carpi radialis profundus and palmaris profundus muscles in man. Acta Anat Nippon. 1983;58:59–67.
8. Bergman RA, Thompson SA, Afifi AK, Saadeh FA. Compendium of Human Anatomic Variation: Text, Atlas, and World Literature. Baltimore: Urban & Schwarzenberg; 1988.
9. Duncan SR, McCormack RR, Roberts CC. Characteristics of the Flexor Carpi Radialis Brevis tendon on magnetic resonance imaging and its use in basal joint arthroplasty. Radiol Case Reports. 2006;1:24-6.
10. Mantovani G, Lino Jr W, Fukushima WY. Anomalous presentation of flexor carpi radialis brevis: A report of six cases. J Hand Surg Eur. 2010;35:234-5.
11. Laugharne E, Power D. Surgical exposure of the distal radius in a patient with a flexor carpi radialis brevis muscle anomaly. J Surg Case Rep. 2010;1:1.
12. Kosiyatrakul A, Luenam S, Prachaporn S. Symptomatic flexor carpi radialis brevis: Case report. J Hand Surg Amer. 2010;35:633-5.
13. Nakahashi T, Izumi R. Anomalous interconnection between flexor and extensor carpi radialis brevis tendons. Anat Record. 1987;218:94-7.
14. Kang L, Carter T, Wolfe SW. The flexor carpi radialis brevis muscle: An anomalous flexor of the wrist and hand. A case report. J Hand Surg Amer. 2006;31:1511-3.
15. Zeiss J, Guilliam-Haidet L. MR demonstration of anomalous muscles about the volar aspect of the wrist and forearm. Clin Imaging. 1996;20:219–21.

    Chong SJ, Al-Ani S, Clinton P, Peat B. Bilateral flexor carpi radialis brevis and unilateral flexor carpi ulnaris brevis muscle: Case Report. J Hand Surg Amer. 2009;34:1868-7.

# Complicaciones del tratamiento quirúrgico del síndrome del túnel del carpo con el sistema "KnifeLight®"

F. J. García Bernal, A. Mora De Sambricio, J. Regalado, R. Fuentes Gastañaga

*Instituto Regalado y Bernal de Cirugía Plástica y de la Mano. Bilbao. España.*

**Resumen:** Los autores presentan una serie de complicaciones derivadas del uso del sistema "KnifeLigth®", instrumento diseñado para el tratamiento quirúrgico del síndrome del canal carpiano de una forma mínimamente invasiva.
Material y Método: Se presentan seis casos de complicaciones derivadas del uso del instrumental "KnifeLigth®", remitidos para tratamiento. Hubo dos casos de liberación incompleta, tratados mediante revisión quirúrgica e interposición con colgajo graso hipotenar, dos casos de lesiones parciales del mediano, tratadas de forma conservadora, un caso de sección de un nervio comisural tratado con injerto nervioso y colgajo graso hipotenar y una sección completa del nervio mediano reconstruida con injertos nerviosos, cobertura con vena autóloga y oponenteplastia.
Resultados: Todos los pacientes refirieron mejoría tras el tratamiento recibido, con un seguimiento mínimo de un año. Los casos de sección incompleta del ligamento anular del carpo evolucionaron como un caso primario estándar. Las secciones nerviosas reconstruidas con injertos nerviosos recuperaron sensibilidad de protección y experimentaron mejoría de la clínica de dolor.
Conclusiones: Si bien las técnicas mínimamente invasivas presentan algunas ventajas respecto a la técnica abierta, la severidad de las complicaciones derivadas de la falta de visión nos hacen ser reticentes a utilizarlas. Por otro lado, la interposición de grasa vascularizada o la cobertura con vena autóloga, constituyen técnicas de elección en cirugías secundarias de nervios.

**Palabras clave:** Síndrome del Túnel del carpiano, cirugía mínimamente invasiva, complicaciones intraoperatorias,

**Abstract:** The authors present a series of cases with complications arising from the use of "KnifeLigth®", an instrument designed for the surgical treatment of carpal tunnel syndrome, as a mini-invasive technique.
Methods: We present six cases of complications of the surgical treatment of the carpal tunnel using the "KnifeLigth®", referred for treatment. There were two cases of incomplete release of the ligament, treated by surgical revision and an hypothenar fat flap interposition, two cases of partial injury of the median nerve treated conservatively, one case of common digital nerve division laceration treated with a nerve graft and an hypothenar fat flap, and one complete laceration of the median nerve reconstructed with nerve grafts, and an autologous vein coverage plus opponensplasty.
Results: All patients improved after the treatment with a minimum one year follow-up. The cases of incomplete section of the annular ligament carpal evolved as a standard primary case. The nerve lacerations reconstructed with nerve grafts recovered poor sensitivity and improvement of clinical pain.
Conclusions: While minimally invasive techniques have some advantages over the open technique, the severity of the complications due to the lack of vision make us reluctant to use them. Moreover, the interposition of fat or coverage with vascularized autologous vein, should be considered in secondary surgeries nerves.

**Key words:** carpal tunnel syndrome, minimal invasive surgery, intraoperative complications.

La compresión del nervio mediano en el canal carpiano o síndrome del túnel carpiano (STC), es la neuropatía compresiva más frecuente en extremidad superior, con una elevada prevalencia, entre 2.1 y 5.8 % según las series, más frecuente en el sexo femenino[1, 2].

Ante el fracaso del tratamiento conservador está indicada la descompresión quirúrgica del nervio mediano. La liberación abierta del ligamento anular del carpo (LAC) es el tratamiento habitual de la neuropatía compresiva del canal carpiano. Gracias a una adecuada exposición y visión directa del ligamento, se reduce el riesgo de sección incompleta y lesiones iatrogénicas, permitiendo explorar el canal carpiano para descartar la existencia de patologías asociadas[3].

**Dr. Francisco Javier García Bernal**
*Instituto Regalado y Bernal de Cirugía Plástica y de la Mano.*
*C/ Licenciado Poza, 25, 1º D*
*48011 Bilbao. España.*
**E-mail: info@regaladoybernal.com**

Desde la primera sección abierta del retináculo realizada por Galloway en 1924, se han publicado multitud de técnicas para la liberación del retináculo. En los últimos años se han extendido los abordajes mínimamente invasivos y la cirugía endoscópica, con el objetivo de reducir los inconvenientes secundarios al clásico abordaje abierto (cicatriz visible más o menos dolorosa, debilidad, recuperación funcional prolongada y dolor en los pilares tenar o hipotenar)[4-7]. No obstante, además de una larga curva de aprendizaje, estos abordajes mínimamente invasivos presentan una serie de inconvenientes y complicaciones (lesiones nerviosas o vasculares iatrogénicas y liberación incompleta) que han limitado su popularización[8-11].

El "KnifeLight®" (Stryker Instruments, Kalamazooo, MI, USA) es un instrumento quirúrgico manual desechable, comercializado en 1998, diseñado para la liberación del LAC con visualización limitada. Mediante la incorporación de un sistema de iluminación integrada y gracias a su bisturí protegido entre dos láminas metálicas de borde romo, es posible seccionar el ligamento a través de una incisión de 1-2 cm, de forma anterógrada o retrógrada, reduciendo así la afectación de los tejidos circundantes[12].

El objetivo de este trabajo es mostrar una serie de complicaciones derivadas del uso del sistema "KnifeLigth®" y describir el tratamiento empleado para su resolución.

## MATERIAL Y MÉTODO

En el periodo comprendido entre mayo de 2011 y enero de 2012, se revisaron seis casos de complicaciones secundarias al tratamiento quirúrgico del STC mediante el sistema KnifeLight®, intervenidos en otros centros.

En los casos 1 y 2, los pacientes presentaban persistencia de la clínica por liberación incompleta. En los casos 3, 4 y 5 los pacientes sufrieron lesiones parciales del nervio mediano (dos con hipoestesia y uno con anestesia). En el caso 6, la paciente presentaba una sección completa del nervio mediano.

A continuación, se describen los distintos tipos de lesión y el tratamiento realizado.

**Figura 1.** Sección incompleta del retináculo flexor. Imagen intraoperatoria.

### Caso 1 (sección incompleta del LAC)

Paciente de 60 años, que acude a la consulta por persistencia de los síntomas de compresión del nervio mediano derecho, tras liberación quirúrgica del STC con KnifeLight®, diez meses antes. Se realizó la exploración quirúrgica del canal carpiano a través de un abordaje palmar, apreciándose la apertura incompleta del retináculo flexor en su porción distal Figura 1. Tras la sección del mismo, se procedió a interposición de un colgajo graso hipotenar Figura 2 según la técnica descrita por Cramer en 1985[13].

### Caso 3 (lesión parcial del nervio mediano con hipoestesia)

Paciente de 51 años intervenido de STC izquierdo, nueve meses antes. El paciente experimentó mejoría de la clínica de las parestesias nocturnas tras la intervención, pero refería disestesias en palma, a la altura del pliegue palmar proximal e hipoestesia en borde cubital del segundo dedo y radial del tercero. A la exploración presentaba un signo de Tinel positivo en pliegue palmar proximal, que gradualmente migró hacia distal con el paso de los meses. Fue tratado mediante rehabilitación con masaje local en la cicatriz.

**Figura 2.** Colgajo de grasa hipotenar sobre canal carpiano tras la sección del ligamento.

### Caso 5 (lesión parcial del nervio mediano con anestesia)

Paciente de 45 años, intervenido tres meses antes. La paciente refería haber mejorado la clínica de parestesias, pero a la exploración presentaba anestesia completa en borde cubital del primer dedo y radial del segundo, disestesia al contacto en la base de la eminencia tenar y un acusado signo de Tinel en la base de la eminencia tenar. En la revisión quirúrgica se apreció una laceración del primer nervio comisural Figura 3. Tras la reconstrucción con un injerto nervioso Figura 4, se realizó la cobertura de la reparación nerviosa con un colgajo de grasa hipotenar.

### Caso 6 (lesión completa del nervio mediano)

Paciente de 33 años de edad, intervenida 6 meses antes con KnifeLight®. A su llegada a nuestra consulta presentaba anestesia completa en el territorio del nervio mediano, imposibilidad para la oposición (M 0/5) y dolor secundario al neuroma. Se realizó una exploración quirúrgica en la que se comprobó una sección completa del nervio mediano Figura 5. Tras la reconstrucción con injertos nerviosos, se protegió la reparación con injerto de vena autóloga Figura 6 según técnica descrita por Sotereanos[14] y se realizó una plastia de oposición con *palmaris longus*.

**Figura 3.** Laceración parcial del nervio mediano.

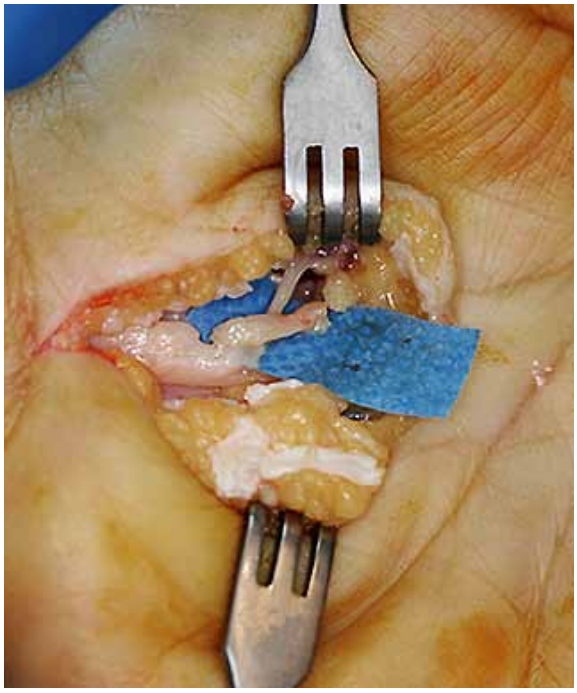

**Figura 4.** Injerto de nervio interóseo posterior previo a su sutura.

## RESULTADOS

Con un seguimiento mínimo de un año, se evaluó el dolor según la Escala Visual Analógica (EVA) y la discriminación estática de dos puntos según la clasificación

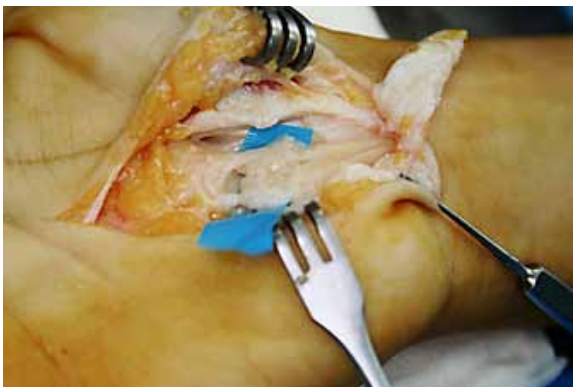

**Figura 5.** Sección completa del nervio mediano.

**Figura 6.** Cobertura de los injertos de nervio tras su sutura, con vena autóloga.

del "British Medical Research Council" modificada por MacKinnon y Dellon[15, 16]. Los resultados se exponen en la Tabla 1. Los casos 1 y 2, que presentaban una sección incompleta del LAC, evolucionaron de un modo similar a la de una liberación primaria estándar del túnel carpiano.

Los casos 3 y 4, con lesiones parciales del nervio mediano e hipoestesias, que fueron tratados con fisioterapia, evolucionaron en ambos casos, a la atenuación del signo de Tinel y mejoría de la clínica del dolor en el punto de irritación del nervio. El caso 3 experimentó una disminución de la puntuación de la EVA de 8 a 1 y el caso 4, de 7 a 1. Por otro lado, la sensibilidad experimentó una mejoría limitada, con discriminaciones a dos puntos de 13 mm al año de seguimiento (caso 3) y 11 mm a los 14 meses (caso 4).

El caso 5, que había sufrido una sección de un nervio comisural, experimentó una notable mejoría del dolor en la eminencia tenar (disminución de la puntación de la EVA de 9 a 1). Por el contrario, la recuperación sensitiva fue pobre (discriminación a dos puntos de 15 mm a los 15 meses de seguimiento).

La paciente con sección completa del nervio mediano, experimentó una mejoría sintomática del neuroma a los 15 meses de la reintervención con injerto nervioso (disminución de VAS de 9 a 2) y recuperación de la sensibilidad de protección con discriminación a dos puntos de 15-20 mm en el pulpejo de todos los dedos del territorio mediano, salvo el lado radial del índice, donde era de 25 mm.

## DISCUSIÓN

La neuropatía compresiva del nervio mediano a la altura del canal carpiano constituye una de las patologías más frecuentes en las consultas de cirugía de mano. Afecta frecuentemente a mujeres entre la quinta y la sexta décadas de la vida y ante el fracaso de las me-

| Caso nº | Género | Edad | Motivo de consulta | Evolución (meses) | Hallazgos operatorios | Tratamiento | Seguimiento (meses) | Resultado |
|---|---|---|---|---|---|---|---|---|
| 1 | Mujer | 60 | Persistencia de síntomas | 10 | Liberación incompleta | Apertura LAC + colgajo de grasa hipotenar | 19 | Curación 2pd <6mm (S4) , excelente * |
| 2 | Mujer | 42 | Persistencia de síntomas | 7 | Liberación incompleta | Apertura LAC + colgajo de grasa hipotenar | 16 | Curación 2pd <6mm (S4), excelente * |
| 3 | Varón | 51 | Tinel en palma Hipostesia borde cubital del índice y radial del 3er dedo | 9 | Lesión parcial del N. mediano | Conservador | 13 | Atenuación Tinel Mejoría del dolor (VAS 8 a 1) 2pd 13mm (S3+), bueno * |
| 4 | Mujer | 41 | Tinel en palma Hipostesia lado cubital del 3er dedo | 6 | Lesión parcial del N. mediano | Conservador | 14 | Atenuación Tinel Mejoría del dolor (VAS 7 a 0,5) 2pd 11mm (S3+), bueno * |
| 5 | Mujer | 45 | Tinel en eminencia tenar Anestesia completa lado cubital del pulgar y radial del índice | 3 | Sección de nervio comisural | Injerto nervioso con IOP + colgajo de grasa hipotenar | 15 | Atenuación Tinel Mejoría del dolor (VAS 9 a 1) 2pd 15mm (S3), pobre * |
| 6 | Mujer | 33 | Anetesia territorio mediano Ausencia oposición (M 0/5) | 6 | Sección completa del N. mediano | Injerto nervioso Vein wrapping Oponente-plastia | 15 | Atenuación Tinel 2pd 15-20mm excepto en lado radial del índice 25mm (S3), pobre* |

**Tabla I.** * Según la clasificación del British Medical Research Council modificada por Mackinnon y Dellon´s.

didas conservadoras, la descompresión quirúrgica del nervio mediano es el tratamiento de elección[17].

Si bien existen distintos abordajes, la sección del LAC a cielo abierto a través de un abordaje palmar, es la técnica más habitualmente empleada. Este abordaje reduce las complicaciones derivadas de una exposición insuficiente, como son las lesiones iatrogénicas del nervio mediano, de los arcos vasculares o la apertura incompleta del retináculo. Así mismo, permite explorar el canal carpiano y descartar la presencia de lesiones asociadas al STC.

Los inconvenientes de esta técnica, derivan de la presencia de una cicatriz en la palma, más o menos visible y dolorosa, la debilidad residual o el retraso en la recuperación de la fuerza y el riesgo de dolor en los pilares tenar o hipotenar. Tal es así, que la tasa de complicaciones del tratamiento quirúrgico del STC oscila entre un 3% y un 25% según autores[18, 19].

Con la finalidad de reducir esta morbilidad, aparecieron en la década de los 90 las técnicas mínimamente invasivas. La más popular fue la técnica endoscópica descrita por Chow[20] en 1989, cuyo objetivo es reducir la longitud de la cicatriz y las molestias postoperatorias. Según los autores, al no lesionar el tejido subcutáneo, se reduce también el riesgo de dolor pilar y disminuye la debilidad residual, lo que repercute en una reincorporación más precoz al mundo laboral[21]. No obstante, como toda técnica nueva, la endoscópica requería una curva de aprendizaje, no exenta de complicaciones (lesiones nerviosas, vasculares, sección incompleta del ligamento anular del carpo). Por otro lado, se encarecía el procedimiento, por el incremento del tiempo quirúrgico y del instrumental necesario, motivos por los que no fue universalmente aceptado[22].

En la línea de los abordajes mínimamente invasivos, apareció el instrumento KnifeLight®, aprobado por la FDA en 1996 y comercializado a partir de 1998 por Stryker, aunque los primeros resultados no fueron publicados hasta 2000[12]. Su diseño permite la sección del ligamento anular del carpo a través de un abordaje mínimo, y gracias a la incorporación de un sistema de iluminación y una hoja de bisturí protegida, semeja en la forma de trabajo a la endoscopia, con un menor coste. Los inconvenientes de esta técnica vienen dados por el hecho de dejar una parte de la cirugía sin control visual, causa principal de las complicaciones comentadas en este artículo[6, 12, 23-29].

No obstante, existen diversas publicaciones en las que se exponen los beneficios del tratamiento quirúrgico del túnel carpiano con esta técnica. Las ventajas atribuidas al KnifeLight® son la facilidad de su uso, la reducción de la incidencia de dolor en los pilares tenar e hipotenar y de molestias en la cicatriz y una reincorporación más precoz a la actividad laboral. En esta línea, algunos autores, definen la técnica como parcialmente "bajo visión directa"[23, 24].

Bhattacharya compara en su artículo la técnica abierta y el KnifeLight®[24]. Entre los casos tratados con el KnifeLight®, sólo se describe un caso de parestesias en eminencia tenar, frente a ninguno en la serie sometida a cirugía abierta, sin diferencias en lo referente al dolor postoperatorio entre los dos grupos. Por otro lado, observan una menor incidencia de molestias en la cicatriz a las seis semanas con el KnifeLight® (8/26 frente a 17/26 en la técnica abierta).

En un periodo inferior a un año, hemos recibido en nuestra consulta seis complicaciones debidas a la falta de control visual durante la sección del ligamento anular del carpo con el KnifeLigth®. Dos casos eran aperturas incompletas, que tras la liberación por el abordaje palmar habitual, evolucionaron del mismo modo que un STC primario. De los tres casos con lesiones parciales del nervio mediano, los dos pacientes con hipoestesia fueron tratados de forma conservadora con masajes locales, experimentando una mejoría con el paso del tiempo. El caso de la anestesia por sección de nervio comisural fue tratado mediante reconstrucción con injerto nervioso.

Una vez los nervios son sometidos a revisiones quirúrgicas o múltiples intervenciones, la cicatriz alrededor del mismo puede ser causa de compresión o de formación de adherencias y por tanto de dolor e impotencia funcional[30] De ahí que esté recomendada por múltiples autores, la interposición de tejido entre el epineuro y el entorno cicatricial[14, 30]. Siguiendo esta línea, en los casos descritos anteriormente, hemos empleado el colgajo de grasa hipotenar descrito por Cramer en 1985. La grasa hipotenar está irrigada por ramas perforantes de la arteria cubital a la altura del canal de Guyon y se encuentra en la vecindad del canal carpiano. Este colgajo es fácil de disecar, de movilizar y no precisa de cicatrices añadidas[13, 18, 19]. El inconveniente viene dado por la limitada cantidad de tejido que aporta.

Tal es así, que en aquellas situaciones donde el área del nervio a proteger es mayor, preferimos recubrir el

**Figura 7.** El punto negro señala la cicatriz del abordaje proximal realizado para el tratamiento con KnifeLight®.

nervio con vena autóloga, siguiendo la técnica de Sotereanos[14], como en el caso de la sección completa del nervio mediano reconstruida con injertos nerviosos. En este caso, ante la localización más distal de la reconstrucción nerviosa y el insuficiente tejido aportado por el colgajo de grasa hipotenar, optamos por la técnica de Sotereanos para aislar el entorno cicatricial de la reparación nerviosa.

Si bien existen múltiples técnicas para tratar las secuelas derivadas de las complicaciones del tratamiento quirúrgico del STC, su explicación o discusión excede el objetivo de este trabajo, que es el de alertar de las posibles complicaciones del tratamiento con esta técnica.

Las complicaciones que presentaban los pacientes de nuestra serie podrían ser atribuidas a un abordaje excesivamente proximal Figura 7 con limitada visión en el momento de la sección del ligamento. Consideramos que el abordaje abierto habitual no precisa de una curva de aprendizaje tan "cara" para los pacientes y, por tanto, no somos partidarios de abordajes con visión limitada para el tratamiento del STC. Además, el KnifeLigth® es un instrumento desechable, lo que supone un coste adicional frente a la técnica abierta[25].

No se ha incluido en este estudio los resultados de los estudios neurofisiológicos, por dos motivos. En primer lugar, por las conocidas limitaciones de esta prueba[31], y en segundo lugar, la diversa procedencia de los pacientes de diferentes centros, hacía cuestionable la fiabilidad interobservador.

## CONCLUSIÓN

En la actualidad, la cirugía abierta del STC sigue siendo el tratamiento habitual en la mayoría de los centros. Las técnicas mínimamente invasivas presentan ciertas ventajas frente a la técnica abierta, como una menor morbilidad y una reincorporación a la actividad habitual más precoz. Sin embargo, la magnitud de las complicaciones potenciales derivadas de la visualización limitada de estas técnicas, nos hacen ser escépticos respecto al uso de este tipo de instrumentos en la práctica clínica.

## AGRADECIMIENTOS

A Maite Rodríguez Fernández, bibliotecaria del Hospital Universitario de Basurto, por su ayuda en la búsqueda bibliográfica.

## CONFLICTO DE INTERESES

Los autores declaran no tener conflictos de intereses.

## BIBLIOGRAFÍA

1. Latinovic R, Gulliford MC, Hugues RA. Incidence of common compressive neuropathies in primary care. J Neurol Neurosurg Psychiatry. 2006;77:263-5.
2. Shiri R, Miranda H, Heliövaara M, Viikari-Juntura E. Physical work load factors and carpal tunnel syndrome: a population-based study. Occup Environ Med. 2009;66:368-73.
3. Mackinnon SE, Novak CB. Compression Neuropathies. En: Wolfe SW, Hotchkiss RN, Pederson WC, Kozin SH (Ed). Green´s Operative Hand Surgery. 6ª ed. Philadelphia: Elsevier Churchill-Livingstone; 2011. p. 977-1014.
4. Chow JCY. Endoscopic release of the carpal ligament: a new technique for carpal tunnel syndrome. Arthroscopy. 1989;5:19-24.
5. Agee JM, McCarroll HR Jr, Tortosa RD, Berry DA, Szabo RM, Peimer CA. Endoscopic release of the carpal tunnel: a randomized prospective multicenter study. J Hand Surg Am. 1992;17:987-95.
6. Cellocco P, Rossi C, El Boustany S, Di Tanna GL, Costanzo G. Minimally invasive carpal tunnel release. Orthop Clin North Am. 2009;40:441-8.
7. Abouzar MK, PAtsis MC, Chiu DTW. Carpal tunnel release using limited direct vision. Plastic Recons Surg. 1995:534-8.
8. Chapman CB, Ristic S, Rosenwasser MP. Complete median nerve transection as a complication of car-

pal tunnel release with a carpal tunnel tome. Am J Orthop. 2001;30:652-3.
9. Kernt B, Neu J. Injury to the median nerve after minimally invasive decompression: discrepancy between the surgical report and actual course of surgery. Unfallchirurg. 2011;114:538-40.
10. Atik TL, Smith B, Baratz ME. Risk of neurovascular injury with limited-open carpal tunnel release: refining the "safe-zone". J Hand Surg Br. 2001;26:484-7.
11. Shinya K, Lanzetta M, Conolly WB. Risk and complications in endoscopic carpal tunnel release. J Hand Surg Br. 1995;20:222-7.
12. Avci S, Sayli U. Carpal tunnel release using a short palmar incision and a new knife. J Hand Surg Br, 2000; 25(4): 357-60.
13. Cramer LM. Local fat coverage for the median nerve. En: Lanford LL (ed). Correspondence Newsletter for Hand Surgery. Chicago, IL: ASSH; 1985. p. 35.
14. Sotereanos DG, Giannakopoulos PN, Mitsionis GI, Xu J, Herndon JH. Vein graft wrapping for the treatment of recurrent compression of the median nerve. Microsurgery. 1995;16:752-6.
15. Meek MF, Coert JH. Recovery of two-point discrimination function after digital nerve repair in the hand using resorbable FDA- and CE-approved nerve conduits. J Plast Reconstr Aesthet Surg. 2013;66(10):1307-15.
16. Rosenfield J, Paksima N. Peripheral nerve injuries and repair in the upper extremity. Bull Hosp Jt Dis. 2001-2002;60(3-4):155-61.
17. Huisstede BM, Hoogvliet P, Randsdorp MS, Glerum S, van Middelkoop M, Koes BW. Carpal tunnel syndrome. Part I: Effectiveness of nonsurgical treatments. A systematic review. Arch Phys Med Rehabil. 2010;91:981-1004.
18. Craft RO, Duncan SFM, Smith AA. Management of recurrent carpal tunnel syndrome with microneurolysis and the hypothenar fat pad flap. Hand. 2007;2:85-9.
19. Strickland JW, Idler RS, Lourie GM, Plancher KD. The hypothenar fat pad flap for management of recalcitrant carpal tunnel syndrome. J Hand Surg. 1996;21A:840-8.
20. Chow JC. Endoscopic release of the carpal ligament: a new technique for carpal tunnel syndrome. Arthroscopy.1989;5:19-24.
21. Agee JM, McCarroll HR, North ER. Endoscopic carpal tunnel release using the single proximal incision technique. Hand Clin. 1994;10:647-59.
22. Boeckstyns MEH, Sorensen AI. Does endoscopic carpal tunnel release have a higher rate of complications than open tunnel release? J Hand Surg Br. 1999;24B:9-15.
23. Helm RH, Vaziri S. Evaluation of carpal tunnel release using the KnifeLight instrument. J Hand Surg Br. 2003;28:251-4.
24. Bhattacharya R, Birdsall PD, Finn P, Stothard J. A randomized controlled trial of KnifeLight and open carpal tunnel release. J Hand Surg Br. 2004;29:113-5.
25. Hwang PY, Ho CL. Minimally invasive carpal tunnel decompression using the KnifeLight. Neurosurgery. 2007;60(2 Suppl 1):ONS162-8;discussion ONS168-9.
26. Yeo KQ, Yeo EM. Comparison of the results of open carpal tunnel release and KnifeLight carpal tunnel release. Singapore Med J. 2007;48:1131-5.
27. Teh KK, Ng ES, Choon DS. Mini open carpal tunnel release using KnifeLight: evaluation of the safety and effectiveness of using a single wrist incision (cadaveric study). J Hand Surg Eur Vol. 2009;34:506-10.
28. Croutzet P, Chassat R, Masmejean EH. Mini-invasive surgery for chronic exertional compartment syndrome of the forearm: a new technique. Tech Hand Up Extrem Surg. 2009;13:137-40.
29. Huisstede BM, Randsdorp MS, Coert JH, Glerum S, van Middelkoop M, Koes BW. Carpal tunnel syndrome. Part II: Effectiveness of surgical treatments. A systematic review. Arch Phys Med Rehabil. 2010;91:1005-24.
30. Varitimidis SE, Sotereanos DG. Vein Wrapping for the Treatment of Recurrent Entrapment Neuropathies En: Malizos K (Ed). Reconstructive Microsurgery. Georgetown: Landes Bioscience, 2003:25-31.
31. Willbourn AJ. The electrodiagnostic examination with peripheral neve injuries. Clin Plast Surg. 2003;30:139-54.

# Lipomas Gigantes da Eminência Tenar

J. Fraga Ferreira[1], M. Garcia-Elias[2] , A. Lluch[2]

[1]Servico de Cirugía Ortopédica y Traumatología. Centro Hospitalar de Trás-os-Montes e Alto Douro. Epe. Portugal

[2]Kaplan. Barcelona. España

**Resumo:** Os autores apresentam 4 casos de lipomas gigantes da eminência tenar. Os lipomas correspondem apenas a cerca de 5% dos tumores da mão. São escassos os casos na literatura de lipomas gigantes nesta localização. Três pacientes são do sexo feminino, com 51, 58 e 60 anos de idade e um paciente é do sexo masculino, com 58 anos de idade. Em todos os casos tratou-se de uma massa com crescimento lento, que causava dificuldade na mobilização e preensão. O tratamento é cirurgico, com exérese da lesão. Houve uma boa evolução clinica em todos, sem queixas locais ou recidiva.

**Palavras chave:** Lipoma gigante, tenar, mão.

**Abstract:** We report 4 cases of giant lipomas of the thenar eminence. Lipomas account for only about 5% of tumors of the hand. There are few cases in the literature of giant lipomas in this location. Three patients are female, with 51, 58 and 60 years old and a patient is male, with 58 years of age. In all cases treated there was a slow growing tissue mass, causing difficulty in mobilizing the thumb and gripping. Treatment is surgical, with excision of the lesion. There was a good clinical outcome in all cases, without local simptoms or recurrence.

**Key words:** Giant lipoma, thenar, hand.

Os lipomas são os tumores de tecidos moles mais comuns, embora as extremidades sejam raramente afectadas[1,2]. Correspondem apenas a 5% dos tumores da mão[3]. Existem muito poucos relatos de lipomas gigantes da eminência tenar[1,3-6]. Na maioria dos casos são massas com crescimento lento e indolor, o que explica o seu grande volume quando primeiro observados[1], causando dificuldade na normal função da mão. Uma ecografia ou ressonância magnética nuclear (RMN) deve ser efectuada para excluir um lipossarcoma bem diferenciado, que se deve considerar como diagnóstico diferencial em lesões lipomatosas com mais de 5 cm.

## MATERIAL E MÉTODOS

A primeira doente, com 58 anos de idade, apresentava uma massa de crescimento lento na eminência tenar da mão esquerda. O exame físico revelou uma massa mole e compressível de 4,5x5 cm sob o *abductor pollicis brevis*. A sensibilidade estava preservada,mas tinha dificuldade na mobilização activa da articulação trapezio-metacarpiana. Efectuou uma ecografia de partes moles três meses depois da massa ser notada, sendo diagnosticado um hematoma crónico, medindo 32x30x12mm. Foi efectuada uma RMN, que demonstrou um tumor com um grande conteúdo de gordura. Havia alguns septos, não era infiltrativo e não havia calcificações. Foi considerado provável o diagnóstico de lipoma e programada uma exérese cirúrgica.

Foi utilizada uma dupla abordagem: uma incisão volar sobre o primeiro metacarpo e uma segunda incisão ao longo da prega palmar longitudinal. A primeira incisão foi usada para dissecção da massa dos tecidos vizinhos. A segunda foi efectuada para óptima visualização do ramo motor do nervo mediano e para facilitar a exérese.

Foi removida do plano submuscular uma massa que media 5 x 4 x 3 cm Figura 1.

O único paciente do sexo masculino, com 58 anos de idade, apresentava uma massa mole, de crescimento lento na palma e eminência tenar da mão direita. A sintomatologia iniciou-se por uma dificuldade na preensão dos objectos 18 meses antes. Não tinha parestesias ou outros sinais neurológicos de compressão.

Foi utilizada uma abordagem única, ao longo da prega longitudinal tenar e feita a exérese de uma massa medindo 7 x 5 x 3 cm Figura 2.

A terceira doente da série, com 60 anos de idade, referia aumento no volume da eminência tenar nos últi-

**Dr. José Eduardo Fraga Ferreira**

*Serviço de Ortopedia e Traumatologia*
*Centro Hospitalar de Trás-os-Montes e Alto Douro, EPE,*
*Avd. Noruega, Lordelo 5000-508 Vila Real. Portugal*

**E-mail: josefragaferreira@gamil.com**

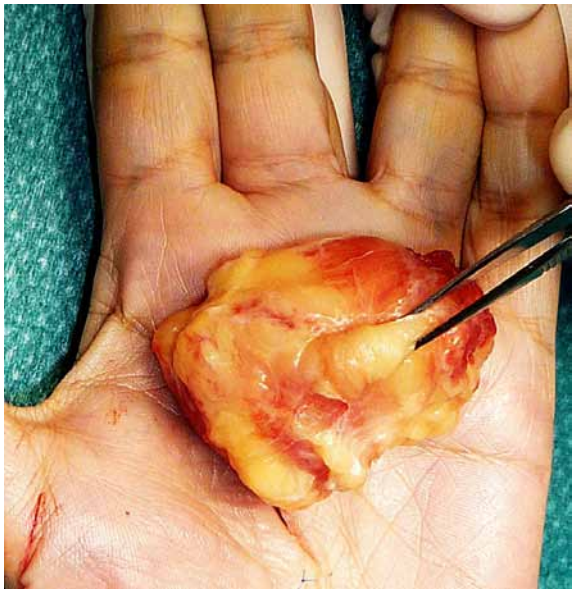

**Figura 1.** Lipoma tenar gigante medindo 5x4x3cm.

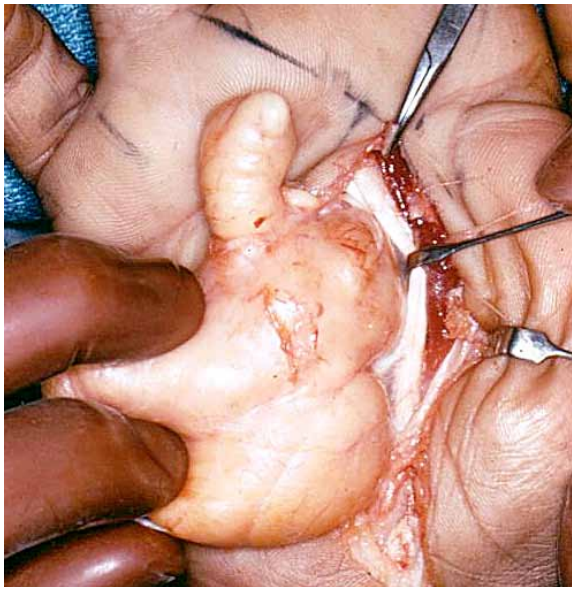

**Figura 2.** Lipoma tenar gigante medindo 7x5x3cm.

mos seis meses. Apresentava desconforto ligeiro com a oponência e com a preensão de objectos.

Foi efectuada uma incisão sobre a eminência tenar, tendo o cuidado de preservar o ramo motor do nervo mediano. A massa estava encapsulada e sob o *abductor pollicis brevis*, medindo 5x3x3 cm Figura 3

A nossa última doente, com 51 anos de idade, sofreu em 2009 fractura do rádio distal da mão direita, tratada conservadoramente com imobilização gessada. Segundo refere, a fractura consolidou, mas permaneceu uma tumefacção de partes moles na eminência tenar, que foi lentamente aumentando de volume. Foi efectuada uma ressonancia magnética nuclear, que demonstrou uma massa não infiltrativa, com um grande conteúdo de gordura. Foi considerado provável o diagnóstico de lipoma e programada uma exérese cirúrgica.

Foi efectuada uma incisão radial à prega longitudinal tenar e efectuada a exérese do plano submuscular de uma massa com 6x4x3 cm Figura 4.

## RESULTADOS

Nos quatro casos, o exame histológico revelou adipócitos normais, dispostos em lóbulos e separados por septos fibrosos. O diagnóstico foi em todos lipoma intermuscular.

Em todos os casos, a força de preensão estava totalmente restaurada aos dois meses pós-operatório.

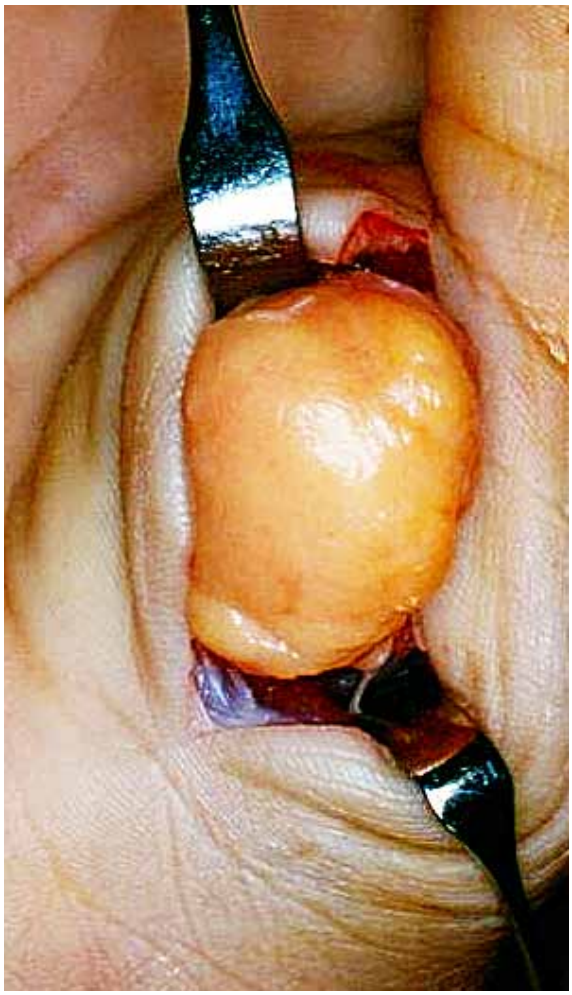

**Figura 3.** Lipoma tenar gigante medindo 5x3x3cm.

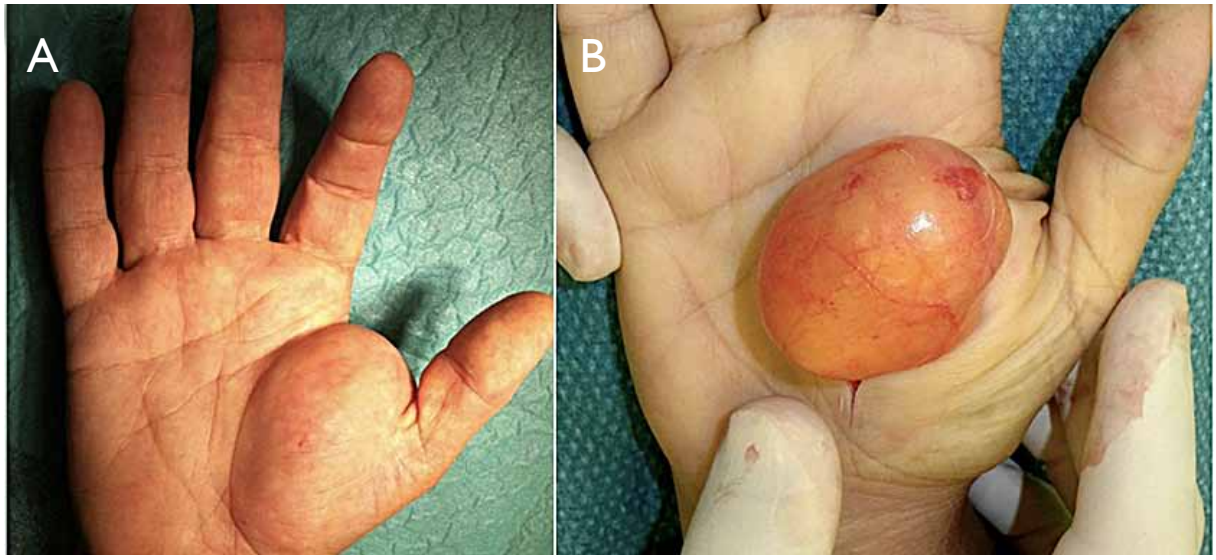


**Figura 4.** Lipoma tenar gigante medindo 6x4x3cm. **A.** pré-operatório; **B.** intra-operatório.

O desaparecimento das queixas álgicas ao nível da cicatriz, bem como o retomar completo da sensibilidade foram igualmente rápidos (aos 2 meses no paciente do sexo masculino e na última doente da série; aos 3 meses no caso da primeira e terceira pacientes).

Em nenhum dos casos houve recidiva local.

## DISCUSSÃO

A etiologia dos lipomas permanece pouco clara, mas o traumatismo e desordens inflamatórias e genéticas podem ser factores causais. Especificamente, a obesidade e a hipercolesterolemia foram relacionadas com o aparecimento de lipomas[3].

Dependendo da sua localização, os lipomas podem ser: subcutâneos, subfasciais, intermusculares ou intramusculares. Os lipomas intramusculares podem infiltrar entre fibras musculares, mostrando uma margem irregular comparativamente às margens bem definidas de lipomas noutras localizações. Os nossos quatro pacientes apresentaram lipomas intermusculares, o que facilitou a excisão e permitiu um diagnóstico pré-operatório mais fácil.

A recorrência de um lipoma após exérese marginal é rara, por oposição aos lipossarcomas bem direrenciados, que apresentam uma tendência para a recidiva local[1].

Tal como na série de Santos-Maraver, não encontramos clínica de compressão nervosa ao nível do nervo mediano em nenhum dos nossos doentes. De igual modo não apresentamos qualquer caso com recidiva local.

É de realçar a recuperação funcional completa de todos os pacientes aos três meses de pós-operatório.

## BIBLIOGRAFÍA

1. Cribb GL, Cool WP, Ford DJ, Mangham DC. Giant lipomatous tumours of the hand and forearm. J. Hand Surg Br. 2005;30(5):509-12.
2. Glicenstein J, Ohana J, Leclercq C. Lipoma. En: Glicenstein J, Ohana J, Leclercq (Eds). Tumours of the Hand. Berlin: Springer-Verlag; 1988. p. 76-81.
3. Santos-Maraver MT, Collado Torres F, De La Torre Solis F, Roson Mendez-Trelles JJ. Lipomas de la mano. Cuatro nuevos casos. Revisión bibliográfica. Rev Ortop Traum. 1994,38(4):297-301.
4. Grivas TB, Psarakis SA, Kaspiris A, Liapi G. Giant lipoma of the thenar – case study and. contemporary approach to its aetiopathogenicity. Hand(NY). 2009,4(2):173-6.
5. Schoffl H, Hager D, Dunst KM, Huemer GM. Giant lipoma of the thenar. Wien Klin Wochenschr. 2007;119(5–6):149.
6. Panizo Mota F, Fahandezh-saddi H, López Hualda A, Egea Gámez RM, Valencia García H. Lipoma gigante bilobular en la mano: Caso clínico y revisión de la literatura. Rev Iberam Cir Mano. 2011;39(1):70-4.

# Relación de la inestabilidad, la laxitud ligamentosa y la traslación del metacarpiano sobre el trapecio en la aparición de artrosis trapecio metacarpiana: estudio anatómico

C. Lamas[1, 2], M. R. Morro[2], M. Llusà[2], A. Mustafa[2], I. Proubasta[1]

[1]*Unidad de la Mano y Extremidad Superior. Servicio de Cirugía Ortopédica y Traumatología. Hospital de la Santa Creu i Sant Pau. Universidad Autónoma de Barcelona. España*

[2]*Departamento de Anatomía y Embriología Humana. Laboratorio de Macro-Microdisección y Anatomía quirúrgica. Facultad de Medicina. Universidad de Barcelona. España*

**Resumen:** Los cambios degenerativos de la articulación trapecio metacarpiana (TMC) se han asociado con la laxitud ligamentosa y con la subluxación articular. El ligamento dorso-radial (LDR) y el ligamento oblicuo anterior (LOA) juegan un papel fundamental en la estabilidad articular al realizar la pinza y cuando estos ligamentos se rompen, la articulación pierde estabilidad.

Objetivo: El estudio describe los ligamentos principales de la articulación TMC y valora el papel que juegan en la estabilidad articular, en la prevención de la subluxación del primer metacarpiano sobre el trapecio y la relación de estos ligamentos en la fisiopatología de la artrosis.

Material y Método: Se realizó un estudio en 10 manos de cadáver fresco. Fueron 5 mujeres y 5 hombres de edad media 65 años (51-92). Se disecaron los ligamentos principales de la articulación TMC y se valoró el papel que juegan en la estabilidad. Se seccionaron aisladamente el LDR, el LOA o *beak ligament, el* ligamento intermetacarpiano (LIM), el ligamento oblicuo dorsal (LOD), y el ligamento colateral ulnar (LCU) observando el grado de inestabilidad que producían en la articulación TMC. La estabilidad se evaluó con el primer MTC en neutro, abducción radial, abducción palmar y oposición. El grado de desplazamiento del metacarpiano respecto del trapecio se midió en mm. El grado de artrosis de describió dividiendo las superficies en cuadrantes.

Resultados: El LDR, el LOA, y el LIM juegan un papel como elementos estabilizadores de la articulación TMC. La sección del LDR dio lugar a la mayor inestabilidad con una mayor subluxación TMC. La laxitud de algunos de estos ligamentos coincide con un mayor área de destrucción articular y de cambios degenerativos. La media de desplazamiento o traslación tras la sección del LDR fue de 1.3 mm, del LOA de 1.0 mm, del LOD 0.5 mm, del LIM 0.4 mm y del LCU de 0.2 mm.

La degradación del cartílago se inicia en el cuadrante radial y progresa hacia los cuadrantes palmares de la superficie articular.

Conclusión: Las observaciones sugieren que la traslación del metacarpiano sobre el trapecio tiene lugar en mayor grado con la sección del LDR y esta subluxación coincide con las áreas de destrucción articular y degradación del cartílago. Nuestros resultados sostienen la hipótesis de que la inestabilidad puede ser una causa de la artrosis TMC. Este estudio sugiere que se debería de valorar la reparación del LDR.

**Palabras clave:** Artrosis trapeciometacarpiana; subluxación del metacarpiano; inestabilidad; estudio anatómico.

**Abstract:** Degenerative arthritis of the trapeziometacarpal (TM) joint is associated with ligament laxity and joint subluxation. The dorsoradial ligament (DRL) is the key to TM joint stability in power pinch or grasp and and when it is cut or torn the joint loses all stability. This study investigates the role of the main ligaments of the TM joint play in preventing dorsoradial subluxation and the role of these ligaments in the pathophysiology of the osteoarthritis.

Material and methods: Ten fresh-frozen cadaver hands were dissected. Serial random sectioning of the DRL, anterior oblique ligament (AOL) or beak ligament, dorsal oblique ligament (DOL), intermetacarpal ligament (IML), and ulnar collateral ligament (UCL) was performed. Dorsoradial displacement of the metacarpal shaft in relation to the trapezium was measured. In the 10 specimens, sectioning of the DRL resulted in the greatest dorsoradial subluxation of the metacarpal. The osteoarthritis was analysed by anatomic quadrants.

Results: Our results may suggest that the DRL, AOL, IML play a role in stabilizing the TM joint and that the decrease in their strength is related to the pathogenesis of TM osteoarthritis. Cartilage degradation is initiated in the radial quadrants of the metacarpal and progresses to the volar quadrants of the articular surface. The greatest dorsoradial displacement was when we sectioned the DRL. The mean displacement due to sectioning of the DRL was 1.3 mm, AOL was 1.0 mm, DOL 0.5 mm, IML 0.4 mm and UCL 0.2 mm.

Conclusion: These observations suggest translation of metacarpal on trapezium in the production of arthritic lesions and support a hypothesis of pathologic joint instability as the cause of TM osteoarthritis. This study suggests that repairing the DRL during ligament reconstruction of the TM joint should be considered.

**Key words:** Trapeziometacarpal arthrosis; metacarpal dislocation; instability; anatomical study..

**Dra. Claudia Lamas Gómez**

*Unidad de Mano y Extremidad Superior.*
*Hospital de la Santa Creu i Sant Pau.*
*C/ Sant Antoni M. Claret, 167 • 08025 Barcelona. España.*

**E-mail: clamasg@santpau.cat**

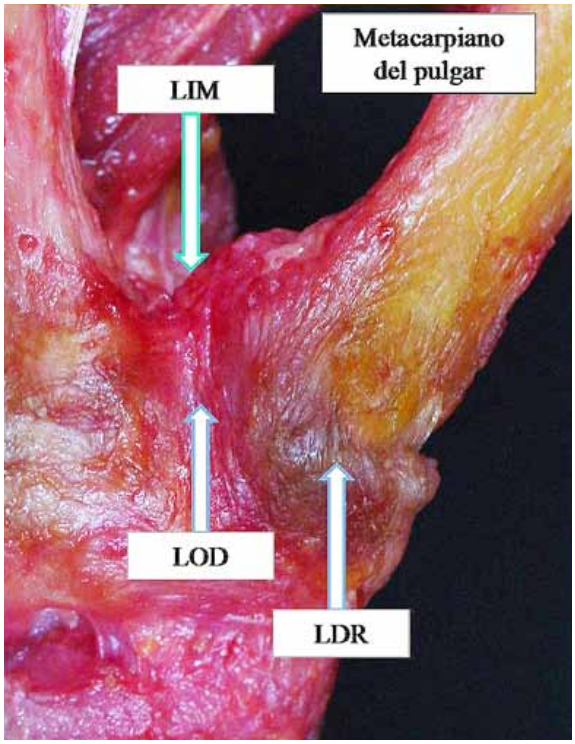


**Figura 1.** Ligamentos principales de la articulación trapecio metacarpiana. Aspecto dorsoradial de la articulación TMC en espécimen izquierdo.

La articulación trapeciometacarpiana (TMC) presenta una cápsula y potentes ligamentos que la estabilizan en su aspecto palmar, dorsal y lateral. A pesar de la existencia de 16 ligamentos descritos en la articulación TMC[1-3], la estabilidad estática la aportan la cápsula articular y básicamente los siguientes 5 ligamentos: el ligamento dorsoradial (LDR), el ligamento oblicuo anterior (LOA) o *palmar beak ligament,* el ligamento oblicuo posterior o dorsal (LOD), el ligamento trapecio metacarpiano anterior o ligamento colateral ulnar (LCU) y el ligamento intermetacarpiano (LIM)[1, 4] Figura 1. La importancia atribuida a cada uno de estos ligamentos está en debate. Eaton y Littler[5] consideran que el LOA es la clave de la estabilidad articular TMC. Para otros autores, sin embargo, los principales elementos estabilizadores son el complejo dorso-radial, es decir el LDR y el LOD[6, 7]. Pellegrini[8] observó que la degeneración del LOA permitía un incremento de las fuerzas a través de la articulación y daba lugar a una progresiva laxitud articular y a una subluxación del metacarpiano sobre el trapecio. Strauch y cols.[9] estudiaron la importancia de los ligamentos de la articulación TMC en relación a la estabilidad de la misma. Se seccionaron distintos ligamentos en 38 especímenes. La estabilidad articular se debía a los cuatro ligamentos principales, sin embargo se apreciaba un mayor grado de subluxación dorsal con la sección del LDR.

Los movimientos anatómicos puros de flexión, extensión, abducción, y aducción tienen lugar a través de las superficies congruentes. El movimiento de oposición o pronación de Napier, sin embargo, tiene lugar a través del eje longitudinal del primer metacarpiano que rota de 20º a 30º fuera del eje del trapecio. La laxitud ligamentosa y el estrés repetitivo longitudinal pueden provocar un roce de la faceta dorso-radial del trapecio[10].

Los objetivos del estudio son describir los elementos estabilizadores principales de la articulación TMC y valorar el papel que juegan en la estabilidad articular, en la prevención de la subluxación del primer metacarpiano sobre el trapecio y en la fisiopatología de la artrosis.

## MATERIAL Y MÉTODO

Se realizó un estudio anatómico en 10 manos de cadáver fresco. La disección tuvo lugar en la Facultad de Medicina de la Universidad de Barcelona, por médicos especialistas en cirugía de mano y profesores de anatomía. Para la disección se utilizaron lupas de magnificación de 3.5 aumentos. Los especímenes fueron 5 varones y 5 mujeres de edad media 65 años (51-92 años). Se disecaron las partes blandas para exponer la cápsula articular TMC y los ligamentos.

Se evaluaron las características de los distintos ligamentos, consistencia (deteriorados o íntegros) y tensión (laxos o tensos) en las posiciones habituales del primer metacarpiano, es decir en neutro, abducción radial, abducción palmar y oposición. Se valoró el número de inserciones en la base del metacarpiano del APL.

Tras la disección anatómica, se seccionaron de forma aislada cada uno de los ligamentos principales, para comprobar el grado de inestabilidad articular que producían. En 2 casos se seccionó el LDR, en 2 el LOA o *beak ligament,* en 2 el LOD, en 2 el LCU y en 2 el LIM. El desplazamiento dorsoradial o la traslación del metacarpiano sobre el trapecio fueron medidas en milímetros (mm) utilizando una regla. Para ello, se realizó por la misma persona una tensión pasiva aplicada manualmente en la posición de abducción radial de 45º y abducción palmar de 50º medida mediante un goniómetro. Se tomaron dos medidas en cada especimen y se calculó la media de desplazamiento.

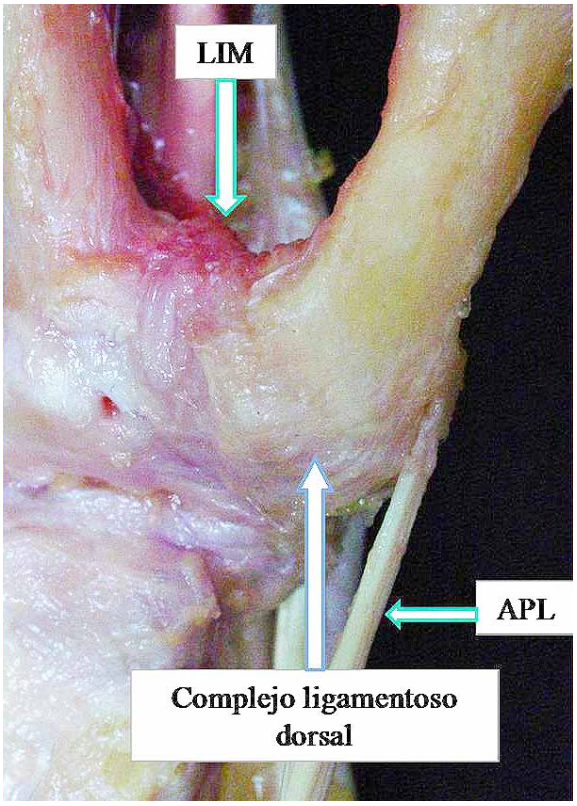


**Figura 2.** Complejo ligamentoso dorso-radial e inserción del APL. Disección en espécimen izquierdo

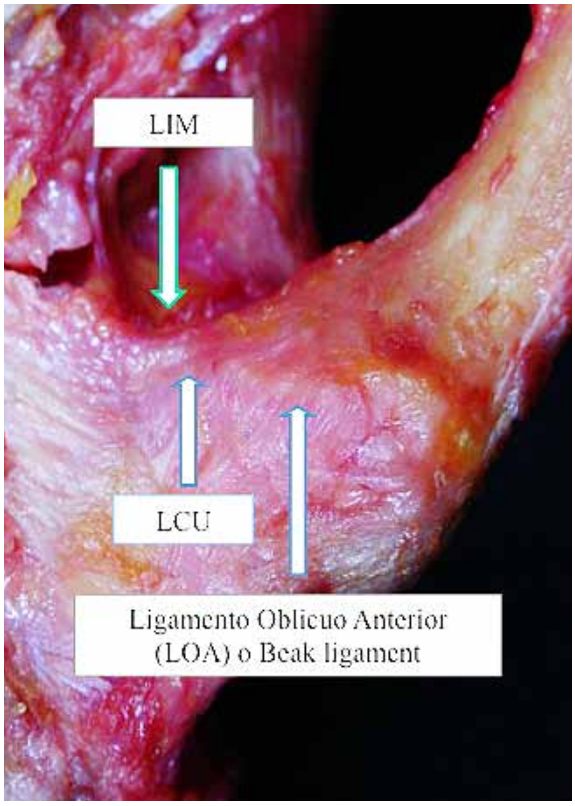


**Figura 3.** Aspecto anterior de la articulación TMC en espécimen derecho. Se observa la inserción del LOA y LCU.

Después del estudio de los ligamentos y de la inestabilidad articular, se disecó la cápsula articular para evaluar el grado de condromalacia y artropatía degenerativa en la superficie del trapecio y en la base del primer metacarpiano. Para ello, se dividieron las superficies articulares en cuatro cuadrantes: radial-dorsal, radial-volar, ulnar-dorsal y ulnar-volar.

## RESULTADOS

En los especímenes disecados se identificaron los ligamentos principales de la articulación TMC. El LDR, el LOA o *beak ligament,* el LOD, el LIM y el LCU. Se apreció la presencia constante de este último ligamento, siendo un refuerzo de la cápsula antero interna. Se comprobó la presencia de 4 ligamentos intracapsulares, junto con el LIM, que ocupa una posición extracapsular. El número de tendones insertados en la base del primer metacarpiano, tendones supernumerarios del APL fue de media 3 (1-5).

En la exposición del aspecto dorso-radial de la articulación TMC, tras haber extirpado los tendones APL, EPB, EPL, pueden identificarse el LDR y el LOD Figura 2. La exposición palmar se obtiene tras desinsertar el origen de la musculatura tenar y se aprecian el LCU y el LOA, que confluyen en la zona cubital y palmar de la articulación, en una inserción conjunta con el LIM Figura 3. Al realizar la disección de esta región anatómica, se observa la relación de la arteria radial con el trapecio Figura 4.

La sección de los ligamentos principales permitió un cierto grado de desplazamiento del metacarpiano sobre el trapecio. La media de desplazamiento debido a la sección de estos ligamentos fue de 1.3 mm en el LDR, 1.0 mm en el LOA, 0.5 mm en el LOD , 0.4 mm en el LIM, y 0.2 mm en el LCU. De estos especímenes, la sección completa del LDR resultaba en una traslación mayor dorso-radial del metacarpiano con subluxación TMC. Observamos que aquellos ligamentos que presentaban peor aspecto, adelgazados, deteriorados y laxos coincidían con un área de cambios degenerativos.

Evaluamos el comportamiento del LDR, tenso en oposición y en abducción palmar. El LDR se mantenía laxo

**Figura 4.** Aspecto dorso-radial de muñeca izquierda. Relación de la arteria radial y del APL con la articulación TMC.

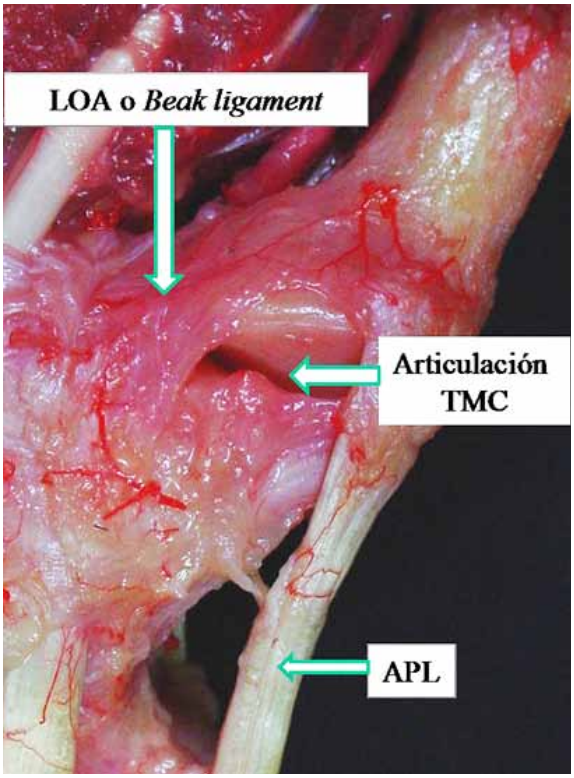


**Figura 5.** Visión anterior de la articulación trapecio metacarpiana en espécimen derecho. Se observa la morfología en silla de montar.

en abducción radial. Evaluamos también el comportamiento del LOA, que se encontraba laxo en oposición y abducción palmar.

Finalmente, se procede a extirpar la cápsula y los ligamentos anteriores para observar la morfología en silla de montar de las superficies articulares Figura 5 La superficie articular distal del trapecio presenta una convexidad anteroposterior y una concavidad transversal y ocurre lo contrario en la base del primer metacarpiano. El desgaste del cartílago se observó que se iniciaba en los cuadrantes radiales del metacarpiano y que progresaba a los cuadrantes palmares de la superficie articular Figura 6. Estas zonas presentaban un área ebúrnea denudada de cartílago y en ocasiones osteofitos. El resto de cuadrantes presentaban una pérdida de cartílago superficial Figura 7.

## DISCUSIÓN

El LDR es considerado la llave de la estabilidad TMC para realizar una pinza correcta con fuerza. En el caso de que este ligamento esté lesionado, la articulación pierde estabilidad[11]. En nuestro estudio se comprobó que el LOA, a pesar de la importancia que le han dado algunos autores[8], está completamente laxo al reproducir la oposición y no parece jugar un papel principal en la subluxación dorsal del primer metacarpiano durante la realización de la pinza. Los resultados de nuestro estudio indican que la sección completa del LDR, resultaba en una traslación mayor dorso-radial del metacarpiano con subluxación TMC. Esto sugiere que, a pesar de que el resto de ligamentos de la articulación TMC estén intactos, el complejo ligamentoso dorsoradial juega un papel predominante en la estabilidad articular.

En el estudio anatómico de Colman y cols.[12] sobre 17 manos de cadáver se concluye que en la mayoría de los movimientos del primer metacarpiano sobre el trapecio, el LDR es más importante que el LOA en la estabilidad TMC. En el estudio "in vivo" de Tan y cols.[13] se demuestran los cambios en la longitud de los ligamentos con los movimientos del pulgar. La flexión del pulgar produce los mayores cambios en la longitud de los ligamentos, mientras que la abducción y la oposición los someten a una menor tensión. El LOA se

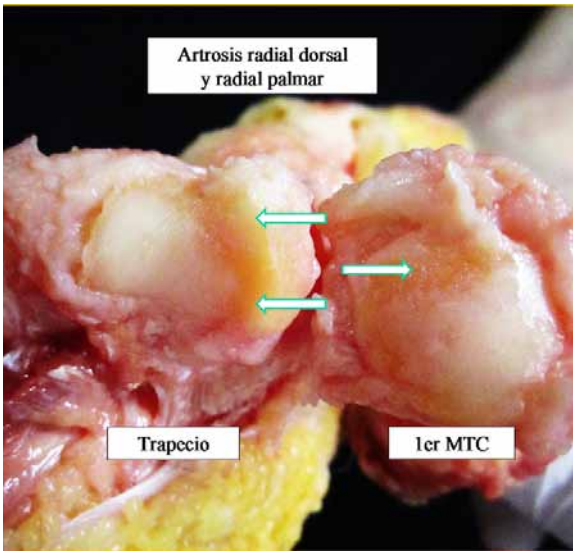


**Figura 6.** Áreas de artrosis TMC en espécimen izquierdo. Se observan cambios degenerativos de predominio en cuadrante radial-dorsal y radial-palmar.

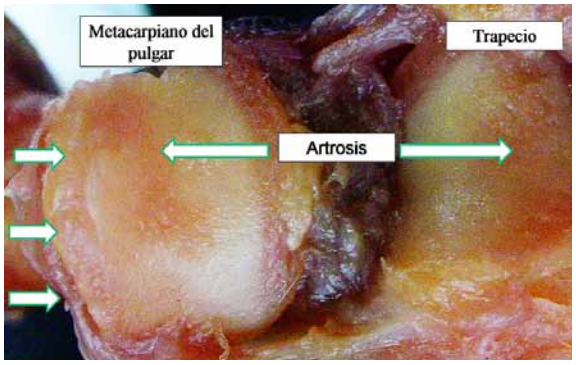


**Figura 7.** Imagen mostrando la pérdida de cartílago en el cuadrante radial-palmar del metacarpiano.

acorta cuando los otros ligamentos se tensan. En el estudio anatómico en 30 especímenes realizado por Ladd y cols.[3] se ha podido constatar la diferencia de celularidad de los distintos ligamentos. El complejo ligamentoso dorsal es el más robusto, con un mayor espesor y una mayor tasa de celularidad histológica y de nervios sensitivos. El LOA es hipocelular, delgado, de localización variable y más parecido estructuralmente a la cápsula que a un ligamento.

La laxitud constitucional, o la ocasionada por un traumatismo en la articulación TMC y en especial la lesión del LDR puede conducir a un exceso de movilidad y puede generar una artropatía degenerativa[14]. Eaton y Littler [5, 10, 14] observaron que la faceta dorso-radial de la articulación TMC es el primer lugar donde aparecen los cambios degenerativos. En esta región se demuestra un cierto grado de condromalacia y han formularon la hipótesis de que el área periférica, adyacente a la inserción del APL, sufre de manera directa las fuerzas de compresión y un pinzamiento de la superficie articular en la posición de abducción palmar y extensión. En el modelo en cadáver, los patrones de presión en la superficie articular cuando se simula la pinza lateral, han confirmado que las áreas primarias de carga se encuentran localizadas en las mismas regiones palmares en las que se observa una superficie ebúrnea y con pérdida del cartílago[15]. El análisis biomecánico de la destrucción del cartílago hialino en la articulación TMC sugiere que la degradación de la matriz cartilaginosa y la pérdida de los glicosaminoglicanos, tienen lugar en las regiones palmares, áreas donde posteriormente se aprecia artrosis[16]. En nuestro estudio se comprobó que los cuadrantes de mayor artrosis fueron los radiales y los palmares de las superficies articulares.

La laxitud de los ligamentos y de la cápsula articular puede ser debida a traumatismos, a procesos sistémicos inflamatorios e idiopática, y puede estar relacionada con la patogénesis de la artrosis TMC[5]. Las causas constitucionales, traumáticas o variaciones anatómicas, dan lugar a una hipermovilidad articular, que permite la subluxación y pinzamiento de las superficies articulares, generando dolor y pérdida de fuerza[10]. La excesiva movilidad de la articulación TMC puede conducir a una destrucción de sus superficies articulares[5]. En el estudio de Imaeda y cols.[17] se aprecia la complejidad biomecánica de la articulación TMC. Los autores localizan el centro instantáneo de circunducción, en la zona media de la superficie articular distal del trapecio. El centro de rotación para la flexo-extensión, lo localizan en el cuerpo del trapecio, mientras que el eje de rotación para la abducción-aducción, lo localizan en la base del primer metacarpiano. Según este estudio, no existe un único centro de rotación, sino que existe un movimiento instantáneo de estos centros a medida que se realizan los movimientos.

Nuestro estudio anatómico sugiere, a pesar de las limitaciones por el número escaso de especímenes, que existen diversos elementos estabilizadores de la articulación TMC. El LDR tiene un papel primordial y su sección produce el mayor grado de traslación del metacarpiano sobre el trapecio. Este hecho sostiene la hipótesis de que la lesión del LDR podría generar una articulación inestable y podría ser causa de condromalacia y de artrosis. El estudio sugiere por tanto, que

se debería de considerar la reparación, reconstrucción o plastia del LDR en casos de inestabilidad TMC.

## CONCLUSIÓN

Los resultados de este trabajo anatómico, sugieren que la traslación del metacarpiano sobre el trapecio tiene lugar en mayor grado con la sección del LDR. Esta subluxación coincide con las áreas de mayor destrucción articular y degradación del cartílago.

El presente estudio apoya la hipótesis de que la lesión del LDR podría generar una articulación inestable y podría ser causa de condromalacia y de artrosis. Por tanto, se debería considerar la reparación, reconstrucción o plastia del LDR en casos de inestabilidad TMC.

## CONFLICTOS DE INTERESES

Los autores declaran no tener conflictos de intereses.

## BIBLIOGRAFÍA


1. Bettinger PC, Linscheid RL, Berger RA, Cooney WP 3rd, An KN. An anatomic study of the stabilizing ligaments of the trapezium and trapeziometacarpal joint. J Hand Surg Am 1999; 24(4):786-98.
2. Bettinger PC, Berger RA. Functional ligamentous Anatomy of the trapezium and trapeziometacarpal joint (gross and arthroscopic). Hand Clin 2001;17:151-68.
3. Ladd AL, Lee J, Hagert E. Macroscopic and microscopic analysis of the thumb carpometacarpal ligaments: a cadaveric study of ligament Anatomy and histology. J Bone Joint Surg Am 2012;94(16):1468-77.
4. Leversedge FJ. Anatomy and pathomechanics of the thumb. Hand Clin 2008;24:219-29.
5. Eaton RG, Littler JW. Ligament reconstruction for the painful thumb carpometacarpal joint. J Bone Joint Surg Am 1973;55:1655-66.
6. Pagalidis T, Kuczynski K, Lamb DW. Ligamentous stability of the base of the thumb. Hand 1981;13:29-35.
7. Berger RA. The Anatomy of the ligaments of the wrist and distal radioulnar joints. Clin Orthop Relat Res 2001;383:32-40.
8. Pellegrini VD. Osteoarthritis of the trapeziometacarpal joint: The pathophysiology of articular cartilage degeneration. I. Anatomy and patology of the aging joint. J Hand Surg Am 1991;16-A:967-74.
9. Strauch RJ, Behrman MJ, Rosenwasser MP. Acute dislocation of the carpo-metacarpal joint of the thumb: an anatomic and cadaver study. J Hand Surg Am 1994;19:93-8.
10. Eaton RG, Littler JW. A study of the basal joint of the thumb. Treatment of its disabilities by fusion. J Bone Joint Surg Am 1969;51:661-8.
11. Edmunds JO. Current concepts of the anatomy of the thumb trapeziometacarpal joint. J Hand Surg Am 2011;36:170-1.
12. Colman M, Mass DP, Draganich LF. Effects of the deep anterior oblique and dorsoradial ligament son trapeziometacarpal joint stability. J Hand Surg Am 2007;32:310-7.
13. Tan J, Xu J, Xie RG, Deng AD, Tang JB. In vivo length and changes of ligaments stabilizing the thumb carpometacarpal joint. J Hand Surg 2011;36(3):420-7.
14. Eaton RG, Glickel SZ. Trapeziometacarpal osteoarthritis. Staging as a rationale for treatment. Hand Clin 1987;3:455-71.
15. Pellegrini Jr. Osteoarthritis at the base of the thumb. Orthopaedic Clinics of North Am 1992;23(1):83-102.
16. Mankin H, Dorfman H, Lippiello L. Biomechanical and metabolic abnormalities in articular cartilage from osteoarthritic human hips. II. Correlation of morphology with biomechanical and metabolic data. J Bone Joint Surg Am 1971;53:523-37.
17. Imaeda T, Niebur G, An K, Cooney WP. Kinematics of the trapeziometacarpal joint after sectioning of ligaments. J Orthop Res 1994;12:205-210.

Rev. Iberoam. Cir. Mano 2013. 41 (1) : 46-52
cirugíadelamano REVISTA IBEROAMERICANA DE

# Parálisis cubital aguda producida por pseudoaneurisma de la arteria cubital en el canal de Guyon

F. Albaladejo Mora[1], P. Sánchez Angulo[1], M. Hernández Torralba[2], MV. Redondo Carazo[3]

[1]*Unidad de Cirugía de la Mano y Microcirugía. Servicio de Cirugía Ortopédica y Traumatología. Hospital General Universitario Reina Sofía. Murcia. España.*
[2] *Servicio de Cirugía Ortopédica y Traumatología. Hospital General Universitario Reina Sofía. Murcia. España.*
[3]*Servicio de Radiodiagnóstico. Hospital General Universitario Reina Sofía. Murcia. España.*

**Resumen:** La parálisis baja del nervio cubital en el canal de Guyon puede producirse por diversas causas entre las que se encuentran los traumatismos agudos o repetitivos, músculos accesorios o lesiones ocupantes de espacio como gangliones, trombosis o pseudoaneurismas, y algunas enfermedades del colágeno.
Para el diagnóstico contamos con métodos no invasivos como la ultrasonografía doppler, la angio-TC y la angio-RM, pero el método de elección es la arteriografía, que dará información precisa del tamaño de la lesión, localización y la presencia o no de circulación colateral.
Presentamos el caso de una paciente de 39 años que sufrió una herida penetrante sobre el canal de Guyon y fue visitada a los 15 días en urgencias con una parálisis cubital aguda. Tras diagnóstico arteriográfico de pseudoaneurisma, y electromiográfico de neurotmesis del nervio cubital, se practicó la resección del mismo y reconstrucción con injerto de vena autólogo invertido, resolviéndose la parálisis de la paciente.

**Palabras clave:** Pseudoaneurisma, arteria cubital, parálisis cubital, reconstrucción microquirúrgica.

**Abstract:** The low ulnar nerve paralysis in the Guyon`s canal may be secondary to different causes such us acute o repetitive trauma, accessory muscles or space occupying lesions as ganglion cysts, vascular thrombosis, pseudoaneurysms and collagen diseases.
To make the diagnosis, we have non-invasive imaging techniques such as Doppler sonography, angio-TC and angio-MRI, although the angiography is the gold standard to assess precisely the size, location and the presence or not of collateral circulation.
We present the case of a 39 years-old woman who suffered a penetrating injury of the Guyon´s canal who visited the emergency room 15 days after the traumatic episode with an acute ulnar nerve paralysis. The pseudoaneurysm was removed after the arterographic diagnosis and the electromyographic confirmation of neurotmesis. An autologue inverted venous draft was used for reconstruction, and the ulnar nerve paralysis resolved.

**Key words:** Pseudoaneurysm, ulnar artery, ulnar paralysis and microsurgical reconstruction.

Los aneurismas de la extremidad superior se clasifican en verdaderos o falsos, también llamados estos últimos pseudoaneurismas. Los primeros se deben a la lesión de un vaso que permite su dilatación progresiva principalmente después de traumatismos repetitivos como ocurre en la arteria cubital distal y arco superficial[1]. Los pseudoaneurismas ocurren generalmente tras traumatismos penetrantes o secundarios a fracturas, aplastamientos, etc.[2-5].

La arteria cubital es la que con mayor frecuencia se ve afectada en el miembro superior por estas lesiones y sobre todo a su paso por el canal de Guyon donde la arteria es más vulnerable a traumatismos y puede ser golpeada por el gancho del ganchoso, como ocurre en ciertos trabajos manuales que predisponen a la aparición de patología vascular por esta característica relación anatómica.

**Dr. Francisco Albaladejo Mora**
*Hospital General Universitario Reina Sofía.*
*Servicio de Cirugía Ortopédica y Traumatología.*
*Avd. Intendente Jorge Palacios, 1*
*30003 Murcia. España.*
**E-mail: dr.falbaladejo@gmail.com**

Los aneurismas de la arteria cubital en el canal de Guyon producen el conocido síndrome del martillo hipotenar, descrito en 1772 por Guttani[6] como una forma poco común de insuficiencia vascular de los dedos que ocurre en sujetos que sobrecargan la parte hipotenar de sus manos, tales como trabajadores manuales, y algunos deportes como las artes marciales, voleyball y baseball[7, 8].

Los pacientes presentan una masa palpable en la región hipotenar de tamaño variable, pulsátil y que a veces se asocia con signos de embolización distal de los dedos trifalángicos, pero no del pulgar. También y dependiendo de la localización y tamaño del aneurisma pueden aparecer síntomas compresivos del nervio cubital.

Para el diagnóstico contamos con métodos no invasivos como la ultranosografía doppler, la angio-TC y la angio-RM, pero el método de elección es la arteriografía que dará información precisa del tamaño de la lesión, localización y la presencia o no de circulación colateral.

El tratamiento de elección sigue siendo la cirugía con la reconstrucción microquirúrgica del eje arterial[9] o ligadura de la misma, dependiendo de la circulación colateral y los síntomas del paciente.

Se presenta un caso de pseudoaneurisma de arteria cubital secundario a punción iatrogénica tras sutura de herida simple que presentó síntomas de compresión nerviosa y se trató realizando una resección quirúrgica del mismo y reconstrucción con injerto de vena autólogo invertido.

## CASO CLÍNICO

Paciente mujer de 39 años, que sufre herida incisa en región hipotenar de su mano izquierda, de aproximadamente 1cm, que suturan en su centro de salud con un punto simple de seda. La sutura es retirada a los 15 días.

Al mes, acude al servicio de urgencias con una masa pulsátil de unos 2cm de diámetro sobre canal de Guyon Figura 1 y con clínica de compresión del nervio cubital distal. En la exploración clínica se detecta una hipoestesia en 5° dedo y región cubital del 4°, con sensibilidad normal en el dorso de la mano. Asimismo se asocia una garra cubital reductible de 4° y 5° dedo sin atrofia de la musculatura interósea. Figura 2.

**Figura 1.** Masa pulsátil de 2 cm de diámetro a nivel del canal de Guyon coincidiendo con la localización de la herida punzante con cristal a los 15 días del traumatismo.

**Figura 2.** Garra cubital de 4° y 5° dedo con imagen de herida incisa en canal de Guyon y masa subyacente.

El test de Froment fue positivo -flexión de la interfalángica del pulgar al sujetar una hoja de papel entre pulgar e índice, por parálisis del músculo adductor pollicis-, así como la prueba de Wartenberg –abducción permanente del 5° dedo por parálisis del *adductor digiti minimi*–. No había signos de isquemia digital y tenía buena permeabilidad del colector radial y cubital según la prueba de Allen.

Para su estudio se realizó eco-doppler de la lesión, que mostró dilatación aneurismática de la arteria cubital en

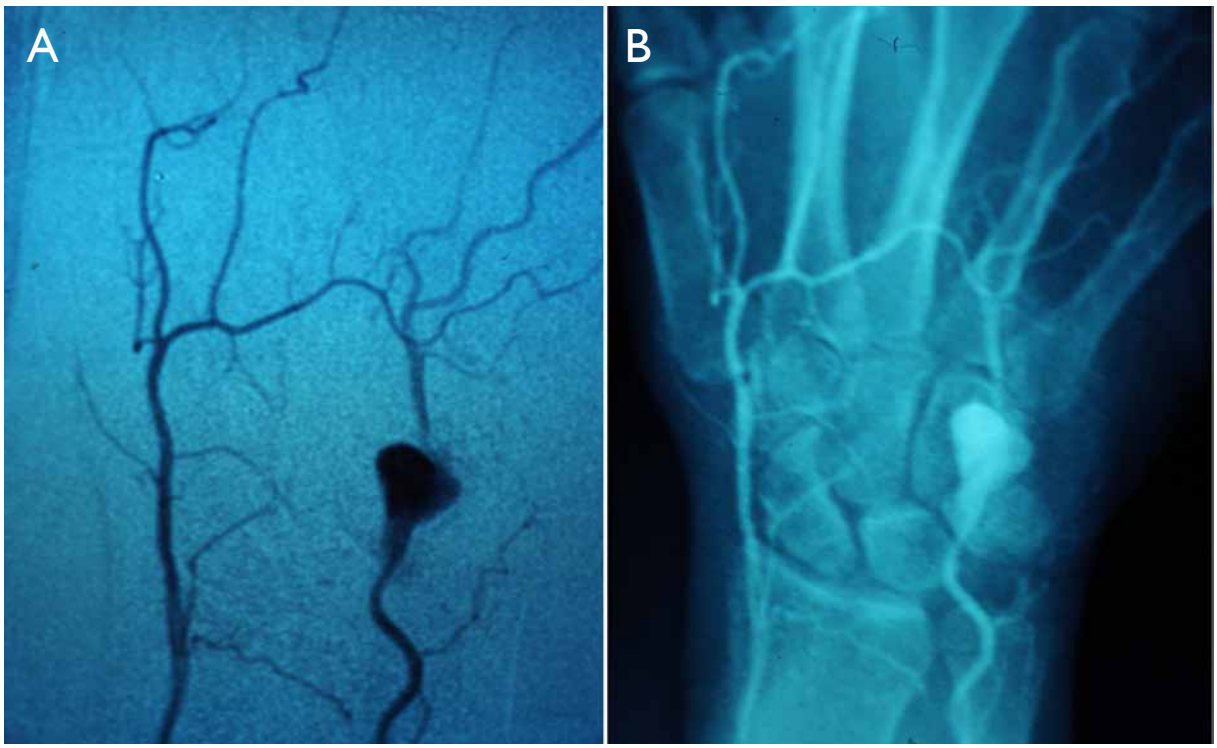


**Figura 3.** Arteriografía que muestra aneurisma de arteria cubital de 2 cm de diámetro con buena permeabilidad de arteria cubital y arcos palmares.

el canal de Guyon sin signos de trombosis en su interior y con buena permeabilidad de la luz del vaso.

Para mejor estudio de la lesión y para la planificación quirúrgica se realizó arteriografía que confirmó el diagnóstico ecográfico de aneurisma de aproximadamente 2 cm de diámetro de arteria cubital en el canal de Guyon con buena permeabilidad de arcos palmares y arterias digitales Figura 3.

Se decidió tratamiento quirúrgico con exploración de la zona y reconstrucción vascular con injerto de vena autólogo invertido. Para ello se practicó una incisión amplia longitudinal curvada en el pliegue de flexión de la muñeca que abarcó desde mitad de la palma de la mano con prolongación de unos 10cm proximalmente al pliegue de la muñeca Figura 4. Tras la disección de los planos subcutáneos y apertura del canal de Guyon se evidenció dilatación aneurismática que comprimía al nervio cubital antes de su división en rama superficial y profunda, como se muestra en la Figura 5. Se procedió a su extirpación y reconstrucción con injerto de vena cefálica tomada de fosa externa del codo mediante incisión transversal siguiendo el pliegue de flexión Figura 6. Se colocó el injerto invertido con sutura termino-terminal microquirúrgica con monofilamento de 10-0, con ayuda de microscopio 6-40x, e irrigación con suero heparinizado de la luz del vaso y de la sutura.

Tras un postoperatorio satisfactorio desaparecieron los síntomas de compresión nerviosa recuperando la sensibilidad, normalizándose los test de Froment y Wartemberg y desapareciendo la deformidad en garra cubital.

## DISCUSIÓN

Los aneurismas del miembro superior pueden clasificarse en falsos y verdaderos y su etiología puede verse en la Tabla I. Los pseudoaneurismas se producen por la penetración de la pared vascular y la consiguiente hemorragia y extravasación sanguínea. El hematoma se organiza y adquiere una cápsula fibrosa que se recanaliza en continuidad con la luz del vaso y se diferencia de ella por la ausencia de revestimiento endotelial.

Éstos son frecuentes tras traumatismos penetrantes accidentales o iatrogénicos. Los aneurismas verdaderos se deben a la lesión de un vaso que permite su dilata-

**Figura 4.** Planificación quirúrgica. Incisiones en muñeca para exploración de canal de Guyon y en codo para toma de injerto de vena cefálica.

| VERDADEROS | FALSOS (SEUDOANERIMAS) |
|---|---|
| ARTERIOSCLEROSIS | PENETRANTES:<br>Heridas por arma blanca<br>Cateterismo<br>Latrógenos:<br>Bloqueos anestésicos<br>Cirugía |
| CONGÉNITOS | No penetrantes<br>Fracturas<br>Aplastamiento<br>Infecciones micóticas |
| ENF. METABÓLICAS | |
| ENF. DEL COLÁGENO:<br>Osteogénesis imperfecta<br>Enf. Kawasaki<br>Enf. Buerger | |
| Hemofilia | |

**Tabla I.** Clasificación de los aneurismas en verdaderos, falsos o iatrogénicos

**Figura 5.** Exploración de canal de Guyon donde se evidencia dilatación aneurismática de arteria cubital comprimiendo al nervio pero con integridad de éste.

ción progresiva y poseen las tres capas de la pared (endotelio, capa muscular y adventicia). Se producen sobre arterias con alteración de la pared como en enfermedades metabólicas y del colágeno, entre otros[10, 11].

Su incidencia está en torno al 1,6% según Ferris y cols.[8]; aunque la incidencia real es difícil de determinar debido a que muchos casos son asintomáticos. Ocurre con mayor frecuencia en varones (9:1), se asocia con el consumo de tabaco y suele afectar predominantemente a la mano derecha. Marie y cols., presentaron 47 casos de síndrome del martillo hipotenar con un 23,4% de casos con afectación del nervio cubital. En su estudio, un 91,5% de los pacientes estuvieron expuestos a traumas repetitivos en la palma como consecuencia de su trabajo, con predominancia en varones (93,6%) y una mediana de edad de 42,5 años. El 89% de los pacientes eran fumadores. En este estudio, un 6,4% de los pacientes, los síntomas estaban relacionados con traumatismo directo de la eminencia hipotenar[12].

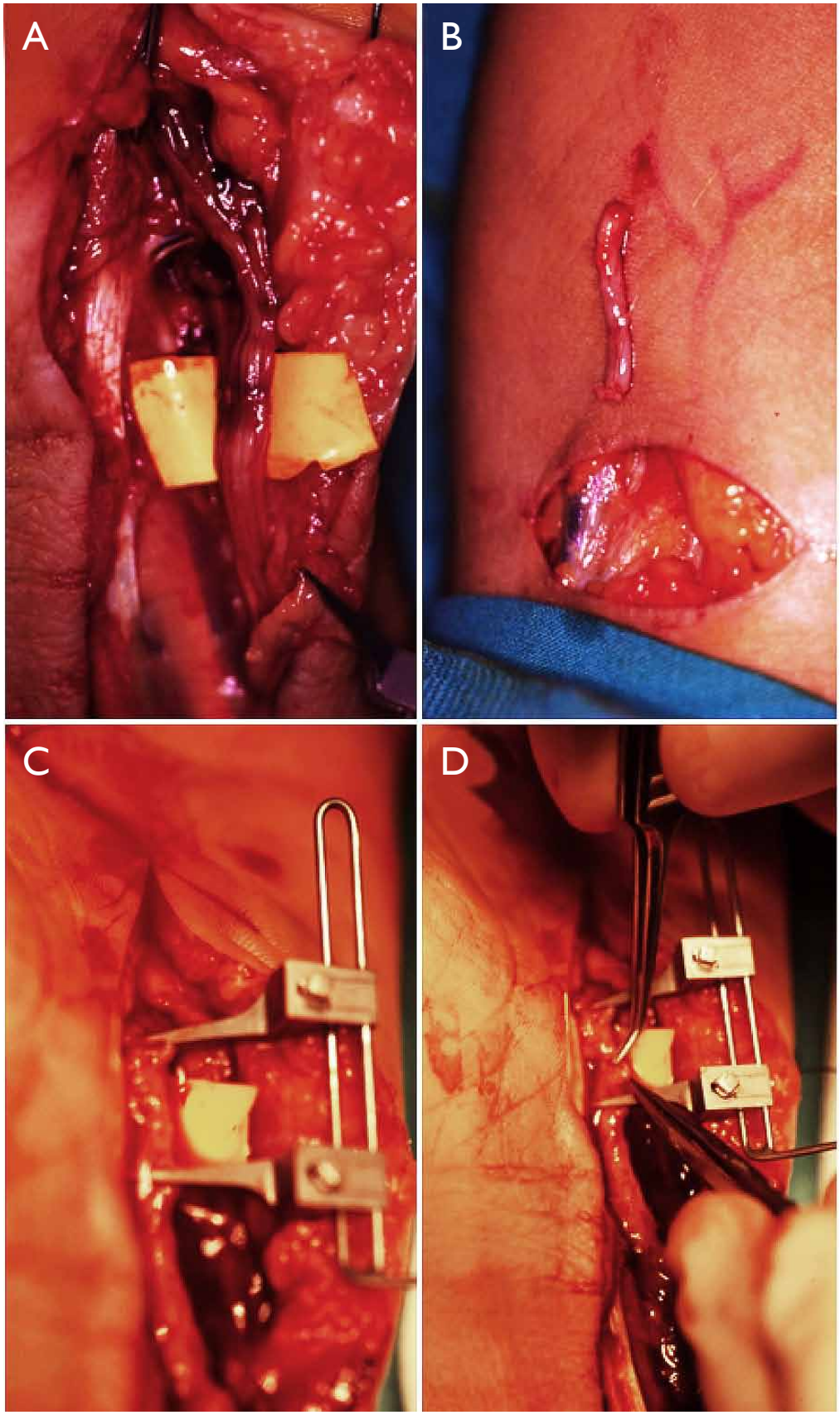


**Figura 6.**
**A.** Extirpación del aneurisma donde se aprecia integridad del nervio cubital.
**B.** toma de injerto de vena cefálica.
**C y D.** sutura microquirúrgica.

Las manifestaciones clínicas dependen de la extensión de la lesión y la presencia o no de circulación colateral teniendo en cuenta las variaciones anatómicas interindividuales que pueden enmascarar una oclusión arterial. Los síntomas más habituales son una masa palpable y pulsátil en la región hipotenar de tamaño variable, que puede presentar signos de embolización distal de los dedos trifalángicos pero no del pulgar. La presencia de un traumatismo penetrante o traumatismo repetitivos que derivan en la percusión del gancho del ganchoso sobre la pared de la arteria cubital, y aparición de dilatación aneurismática con fenómenos de trombosis, o no, en su interior, que conllevará la presencia de embolias a los dedos largos a través del arco palmar superficial. Puede aparecer dolor, cianosis, palidez cutánea, intolerancia al frío e incluso episodios de vasoespasmo (fenómeno de Raynaud). Si la embolia no se resuelve pueden aparecer ulceración y necrosis digitales[4].

La dilatación también puede producir fenómenos compresivos del nervio cubital debido a la estrecha relación entre éste y la arteria cubital en un canal estrecho y poco distensible. Los síntomas sensitivos que se evidenciarán serán hipoestesia y parestesias en 5º dedo y mitad cubital del 4º, sin afectación del lado cubital del dorso de la mano, ya que la rama dorsal del nervio surge antes de entrar en el canal, sirviéndonos este hecho para descartar compresión del nervio en niveles más altos. Los síntomas motores se ponen de manifiesto por la parálisis de los músculos intrínsecos con presencia de garra cubital y atrofia de los espacios interóseos dependiendo del tiempo de evolución del cuadro. Asimismo podemos poner de manifiesto la parálisis del adductor pollicis mediante el signo de Froment, y la parálisis del adductor digiti minimi mediante al signo de Wartenberg.

Para el diagnóstico contamos con métodos no invasivos como la angio-TC, la angio-RM y la ultrasonografía doppler, siendo esta última la primera a realizar por su inocuidad, bajo coste, no utilizar contraste, y por estar ampliamente distribuida en la mayoría de los hospitales[13,14]. Obtendremos información de la forma, localización de la lesión así como de presencia de flujo o no en su interior. Pero el método de elección sigue siendo la arteriografía, aunque sea un método invasivo con uso de contraste ya que además de la forma, tamaño y localización de la lesión, valora la presencia de circulación colateral[11].

La dilatación aneurismática provoca turbulencias del flujo sanguíneo, trombosis, recanalización y embolias. Debido a la asociación entre aneurismas y trombosis se aconseja el tratamiento quirúrgico tanto de los verdaderos como de los falsos. Entre las opciones terapéuticas tenemos la resección y ligadura, la escisión de la pared dañada e injerto con parche, la resección y la reparación término-terminal y la resección con injerto de interposición. La elección de una técnica u otra depende de la presencia de circulación colateral, así, si ésta es insuficiente para proporcionar una perfusión digital pulsátil o cuando existen fenómenos oclusivos o embólicos se optará por la reconstrucción arterial bien sea mediante sutura término-terminal si se puede hacer sin tensión, lo que ocurrirá generalmente en aneurismas de pequeño tamaño. En cambio, si la circulación colateral es capaz de mantener una buena perfusión digital en ausencia de fenómenos trombo-embólicos se puede optar por la resección del aneurisma y ligadura de los cabos de la arteria. Actualmente, el tratamiento trombolítico está relativamente contraindicado como tratamiento definitivo en los aneurismas de la extremidad superior[2, 4, 8, 15].

## CONFLICTOS DE INTERESES

Los autores declaran no tener conflictos de intereses.

## BIBLIOGRAFÍA


1. Zimmerman NB. Occlusive vascular disorders of the upper extremity. Hand Clin, 1993; 9: 139-50.
2. McClinton MA. Reconstrution of ulnar artery aneurisma at the wirst. J Hand Surg Am. 2011; 36: 328-32.
3. Erdil N, Colak C, Donmez K, Cihan H, Battaloglu B. Pseudoaneurysm of high origin ulnar artery after penetrating trauma. Vasc Endovascular Surg. 2010; 44: 609-12.
4. Yuen JC, Wright E, Johnson LA, Culp WC. Hypothenar hammer syndrome: an update with algorithms for diagnosis and treatment. Ann Plast Surg. 2011; 67: 429-38.
5. Sanchez A, Archer S, Levine NS, Buchanan RT. Traumatic aneurysm of a common digital artery - a case report. J Hand Surg Am. 1982; 7: 619-20.
6. Guttani C. De externis aneurysmatibus manu chirugica methodice pertractandis, 1772. Citado en: Erichsen Jê, trans-ed. Observations on Aneurysm. London: Sydenham Society, 1884: 316-8.
7. Abdel-Gawad EA, Bonatti H, Housseini AM, Maged IM, Morgan RF, Hagsplel KD. Hypothenar hammer syndrome in a computer programmer: CTA di-

agnosis and surgical and endovascular treatment. Vasc Endovascular Surg, 2009; 43: 509-12.

8. Kaji H, Honma H, Usui M, Yasuno Y, Saito K. Hypothenar hammer syndrome in workers occupationally exposed to vibrating tools. J Hand Surg Br.1993; 18: 761-6.
9. Kubo N, Murase T, Moritomo H, Yoshikawa H. Giant aneurysm of the ulnar artery in the palm treated by resection and microvascular reconstruction. Scand J Plast Reconstr Surg Hand Surg. 2009; 43: 113-6.
10. Ferris BL, Taylor LM, Oyama K, McLafferty RB, Edwards JM, Moneta GL, et al. Hypothenar hammer syndrome: proposed etiology. J Vasc Surg. 2000; 31: 104-13.
11. Aulicino PL, Hutton PMJ, Du Puy TE. True palmar aneurysms: A case report and literature review. J Hand Surg Am. 1982; 7: 613-6.
12. Marie I, Hervé F, Primard E, Cailleux N, Levesque H. Long-term follow-up of hypothenar hammmer syndrome: a series of 47 patiens. Medicine. 2007; 86: 334-43.
13. DiBenedetto MR, Nappi JF, Ruff ME, Lubbers LM. Doppler mapping in hypothenar syndrome: an alternative to angiography. J Hand Surg Am. 1989; 14: 244-6.
14. Winterer JT, Ghanem N, Roth M, Schaefer O, Lehnhard S, Thürl C, et al. Diagnosis of the hypothenar hammer syndrome by high-resolution contrast-enhanced MR angiography. Eur Radiol. 2002; 12: 2457-62.
15. Lifchez SD, Higgins JP. Long-term results of surgical treatment for hypothenar hammer syndrome. Plast Reconstr Surg. 2009; 124: 210-6.

Rev. Iberoam. Cir. Mano 2013. 41 (1) : 53-56
cirugíadelamano REVISTA IBEROAMERICANA DE

# Resultados a largo plazo de prótesis de cúbito distal como cirugía de rescate en un caso de técnica de Sauvé-Kapandji fallida

V. Jiménez Díaz[1], D. Cecilia López[1], V. Guimerá García[2], M. Porras Moreno[1], G. Muñoz Sánchez[1], F. Jara Sánchez[1]

[1]*Servicio de Cirugía Ortopédica y Traumatología. Hospital Universitario Doce de Octubre. Madrid. España*
[2]*Servicio de Cirugía Ortopédica y Traumatología. Hospital Txagorritxu de Vitoria. España*

**Resumen:** La técnica de Sauvé-Kapandji se emplea como tratamiento de rescate en la patología de la articulación radiocubital distal (ARCD). Los resultados postoperatorios son buenos, aunque a largo plazo pueden surgir complicaciones como dolor, muñón cubital inestable y pérdida de fuerza de prensión. Presentamos un caso de cirugía de rescate de esta técnica mediante prótesis de cúbito distal. A los cuatro años de seguimiento, el paciente presenta desaparición completa del dolor y recuperación de la fuerza de prensión, lo que hace pensar que la prótesis cubital puede ser un buen método de rescate cuando fracasa un Sauvé-Kapandji.

**Palabras clave:** Muñeca, prótesis, articulación radiocubital distal.

**Abstract:** The Sauvé-Kapandji procedure has been widely used as a salvage method for pain and instability of distal radio ulnar joint (DRUJ). The postoperative results are good, although long term complications can occur such as painful, unstable ulnar stump and loss of grip strength. We report a case of a failed Sauvé-Kapandji procedure treated with an ulnar head prosthesis. At 4 years of follow-up, patient presents free of pain status and satisfactory grip strength recovery. Placement of an ulnar head prosthesis after a Sauvé-Kapandji procedure appears to be a reliable salvage solution.

**Key words:** wrist, prosthesis, distal radioulnar joint.

La degeneración de la articulación radiocubital distal (ARCD) puede dar lugar a dolor y la limitación funcional de la muñeca. El procedimiento Sauvé-Kapandji se ha usado clásicamente, en pacientes con muñecas de alta demanda para aliviar el dolor y restaurar la pronosupinación del antebrazo[1, 2]. Su ventaja teórica es que mantiene la anatomía estructural, al preservar los ligamentos ulnocarpianos, el fibrocartílago triangular y la cabeza cubital y crea un contrafuerte que proporciona un soporte mecánico que evita la traslación cubital del carpo. Sin embargo, esta técnica puede presentar como complicación, la impactación radiocubital, causada por la inestabilidad del muñón cubital y que puede alcanzar una incidencia alta[2-5].

A continuación presentamos un caso clínico, con cuatro años de seguimiento, de un paciente que desarrolló una impactación radiocubital tras haber sido sometido a una técnica de Sauvé–Kapandji. Como solución para esta impactación, se propuso la colocación de una prótesis de cabeza cubital esférica, preservando la masa de fusión radiocubital, de forma similar a la técnica descrita por Fernández[6].

## CASO CLÍNICO

Varón de 28 años al que se le sometió a un procedimiento de Sauvé-Kapandji como tratamiento de secuelas de una fractura de radio distal izquierdo. Tras cinco años con buena funcionalidad de la muñeca, acude a consulta por dolor y pérdida de fuerza de carácter progresivo al realizar sus actividades laborales. La exploración física demostró una impactación cubital dolorosa, además de movilidad anormal del muñón con la rotación y compresión transversa del antebrazo. El rango de movilidad era de 60º-70º para la flexo-extensión y 45º-30º para la pronosupinación. Se realizaron radio-

**Dra. Verónica Jiménez Díaz**
*Hospital Universitario Doce de Octubre.*
*Secretaría de Cirugía Ortopédica y Traumatología,*
*7ª planta, del edificio general*
*Avda. de Córdoba, s/n. 28041 Madrid. España.*
**E-mail: veronica.jimenez.diaz@gmail.com**

**Figura 1. A. y B.** Radiografías de control anteroposterior y lateral, tras intervención de Sauvé-Kapandji. Se observa reabsorción del muñón cubital y signos de impactación radiocubital.

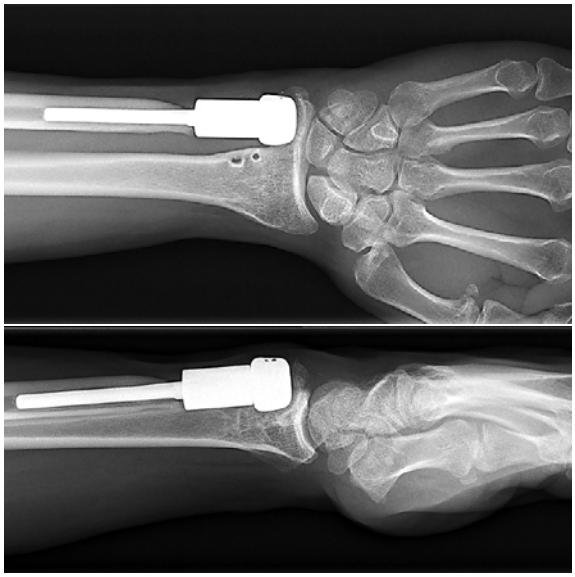

**Figura 2. A. y B.** Radiografías de control anteroposterior y lateral a los cuatro años de la colocación de la prótesis cubital.

grafías de control anteroposterior y lateral, que mostraron reabsorción ósea del muñón cubital y signos de impactación radiocubital, como la muesca en la cortical medial del radio Figura 1. Debido a estos hallazgos en las proyecciones habituales, no se realizaron radiografías de estrés con peso. Para valorar el grado de dolor se empleó la escala visual analógica (EVA), siendo su valor prequirúrgico de 3 sin carga y de 6 cuando el paciente cogía un objeto pesado.

Tras el intento fallido de tratamiento conservador mediante inmovilización y toma de antiinflamatorios no esteroideos vía oral, se decidió realizar una cirugía de rescate implantando una prótesis cubital.

La incisión se realizó sobre la cicatriz previa, llevando a cabo la disección profunda entre el quinto y sexto compartimento extensor. Se realizó la apertura con punzón del borde distal del muñón cubital para llevar a cabo una resección reglada de un centímetro mediante una sierra oscilante. A continuación, se prepararon la fosita para la cabeza cubital con fresas esféricas y el canal para alojar el vástago de la prótesis. Se implantaron los componentes de prueba para comprobar la estabilidad del implante y posteriormente, el vástago, el cuello y la cabeza definitivos no cementados (prótesis cubital modular Ascension First Choice Modular Ulnar Head con cabeza de cromo-cobalto y vástago de titanio), realizando su reducción mediante tracción longitudinal.

Antes de llevar a cabo el cierre definitivo se realizó una plastia con tendón del *palmaris longus* alrededor del cuello de la prótesis, que se suturó junto a estructuras capsulo-retinaculares para dar mayor estabilidad al implante.

Tras la inmovilización inicial con una férula antebraquial, a las dos semanas el paciente comenzó con ejercicios de pronosupinación y a las seis, retomó sus actividades habituales con remisión completa de la sintomatología.

A los cuatro años de seguimiento, la prótesis es estable y la movilidad ha mejorado, presentando un rango actual de 80º-80º para la flexo-extensión y pronosupinación prácticamente completa. El dolor ha desparecido, siendo la puntuación en la escala EVA de 0 con y sin carga de peso. La fuerza de prensión ha aumentado de 5 kg en el momento previo a la cirugía a 18 kg tras la intervención, lo que supone un 64% del miembro contralateral. Las radiografías de control no muestras signos de aflojamiento ni signos de reabsorción del cuello por anclaje diafisario Figura 2.

## DISCUSIÓN

Las alteraciones de la ARCD se manifiestan por dolor, inestabilidad y pérdida de fuerza. Agotadas las opciones de tratamiento conservador, en pacientes con alta demanda funcional, se han descrito técnicas quirúrgicas

de resección cubital distal como los procedimientos de Darrach o Bowers.

El método de Sauvé-Kapandji se describe por primera vez en 1936 como rescate para esta patología mediante la creación de una masa de artrodesis RCD asociada a una resección cubital distal[1, 2]. Múltiples series como las de Gordon, Millroy o Sanders muestran resultados variables con mejoría significativa del dolor y balance articular[3, 5]. La complicación más frecuentemente descrita, es un síndrome de impactación del muñón cubital que provoca un pinzamiento entre el muñón y el radio, manifestándose a través de chasquidos y dolor. Puede ser demostrado radiográficamente mediante proyecciones anteroposteriores de estrés, en las que el paciente, con el puño cerrado y el codo en flexión de 90º soporta una carga ligera de 1-2 kg; observándose en la imagen la convergencia entre el muñón cubital y la diáfisis radial, que en algunos casos puede presentar una muesca o escalón en la cortical medial[6].

Los procedimientos de rescate en estos pacientes incluyen, la resección proximal del muñón, la sinóstosis radiocubital y la estabilización del muñón cubital mediante tenodesis del *extensor carpi ulnaris* (ECU) o del *flexor carpi ulnaris* (FCU); que a pesar de haber demostrado buenos resultados iniciales respecto a disminución de dolor y mejoría de la estabilidad del muñón, pueden acabar deteriorándose con el tiempo[7-10].

Como alternativa a estos métodos surgieron las prótesis cubitales. Desde el primer modelo descrito por Swanson[11] hasta nuestros días, se han desarrollado diversos tipos de prótesis que incluyen desde hemiartroplastias como la prótesis de Herbert[12], hasta artroplastias totales de la ARCD como la prótesis de Scheker[13, 14]. Múltiples estudios han demostrado excelentes resultados clínico-radiológicos con escaso número de complicaciones, aunque muchos de ellos presentan un corto periodo de seguimiento[6, 12-15].

En el presente caso, se implantó una prótesis cubital siguiendo la técnica quirúrgica publicada por Fernández[6] en 2006, que da estabilidad a la prótesis creando una fosita en la masa de artrodesis radiocubital, siendo así innecesario el tratamiento de las partes blandas, que puede ser dificultoso en pacientes que ya han sido sometidos a intervenciones quirúrgicas previas. Se descartó la artroplastia total de entrada, por ser una técnica más agresiva y que además podía constituir una opción futura de rescate, en el caso de que los resultados de la hemiartroplastia no fueran satisfactorios. La única diferencia con el método original, es que no se realizó una osteotomía radial distal, para evitar aumentar la morbilidad del procedimiento, este es el motivo por el que las radiografías de control muestran una subluxación de la prótesis, que clínicamente es asintomática.

A pesar de esta diferencia en la técnica, el resultado clínico es similar a los obtenidos por Fernández en su serie, logrando estabilidad postquirúrgica a nivel cubital distal, desaparición del dolor, mejoría de la movilidad y de la fuerza de prensión. Respecto a la subluxación dorsal de la prótesis, desconocemos qué efectos puede ocasionar a largo plazo, pudiendo permanecer asintomática o ser fuente de dolor o limitación de movilidad de muñeca y antebrazo.

Recientemente, van Shoonhoven y cols[16] han revisado su antigua serie de 23 pacientes con prótesis cubital, obteniendo excelentes resultados en un seguimiento a largo plazo (once años). Por la experiencia con el presente caso y de acuerdo con la bibliografía, pensamos que la prótesis de cúbito puede ser una alternativa de rescate para una impactación radiocarpiana tras una cirugía de Sauvé-Kapandji.

## CONFLICTOS DE INTERESES

Los autores declaran no tener conflictos de intereses.

## BIBLIOGRAFÍA


1. Sauvé L, Kapandji M. Nouvelle technique de traitement chirurgical des luxations récidivantes isolées de l´extrémité inferieure du cubitus. J Chirurg (Paris). 1936;47:589-594.
2. Slater R. The Sauvé-Kapandji procedure. J Hand Surg Am. 2008; 33A:1632-1638.
3. Gordon L, Levinsohn DG, Moore SV, Dodds RJ, Castelman LD. The Sauvé-Kapandji procedure for the treatment of posttraumatic distal radioulnar joint problems. Hand Clin. 1991;7:397-403.
4. Millroy P, Coleman S. Ivers R. The Sauvé-Kapandji operation: Technique and results. J Hand Surg Br. 1992;17:411-414.
5. Sanders RA, Frederick HA, Hontas RB. The Sauvé-Kapandji procedure: a salvage operation for the distal radioulnar joint. J Hand Surg Am. 1991;16:1125-1129.
6. López Fernández D, Joneschild E, Abella D. Treatment of Failed Sauvé-Kapandji Procedures with a

Spherical Ulnar Head Prosthesis. Clin Orthop Rel Res. 2006;445:100-107.
7. Minami A, Kato H, Iwasaki N. Modification of the Sauvé-Kapandji procedure with extensor carpi ulnaris tenodesis. J Hand Surg Am. 2000;25:1080-1084
8. Couturier C, Alnot JY, Masmejean E. Instabilité dorsale du moignon ulnaire après résection diaphysaire distale: stabilisation avec un hémi extensor carpi ulnaris. Chir Main. 2002;21:242-251.
9. Lamey DM, Fernández DL. Results of the modified Sauvé-Kapandji procedure in the treatment of chronic posttraumatic derangement of the distal radioulnar joint. J Bone Joint Surg Am. 1998;80A:1758-1769.
10. Laurentin LA, Goodwin AN, Babb BA, Scheker LR. A study of functional outcomes following implantation of a total distal radioulnar joint prosthesis. J Hand Surg Eur Vol 2008;33:18-28.
11. Swanson AB. Implant arthroplasty for disabilities of the distal radioulnar joint. Use of a silicone rubber capping implant following resection of the ulnar head. Orthop Clin North Am. 1973;4:373-382.
12. Herbert TJ, van Schoonhoven J. Ulnar head prostheses: a new solution for problems at the distal radioulnar joint. en: Simmer BR, Allieu Y, Lluch A, Stanley J, eds. Hand arthroplasties. London: Martin Dunitz; 2000. p. 145-149.
13. Scheker LR, Babb BA, Killion PE. Distal ulnar prosthetic replacement. Orhop Clin North Am. 2001;32:365-376.
14. Scheker LR. Implant arthroplasty for the distal radioulnar joint. J Hand Surg Am 2008;33A:1639-1644.
15. van Schoonhoven J, Fernandez DL, Bowers WH, Herbert TJ. Salvage of failed resection arthroplasties of the distal radioulnar joint using a new ulnar head prosthesis. J Hand Surg Am. 2000;25(3):438-446.
16. van Schoonhoven J, Fernandez DL, Bowers WH, Herbert TJ. Salvage of failed resection arthroplasties of the distal radioulnar joint using an ulnar head prosthesis: long-term results. J Hand Surg Am. 2012 Jul;37(7):1372-80.

Rev. Iberoam. Cir. Mano 2013. 41 (1) : 57-62
cirugíadelamano REVISTA IBEROAMERICANA DE

# Resección artroscópica del polo distal del escafoides en la artrosis escafo-trapecio-trapezoidea

J. Casañas Sintes
*Traumaunit. Centro Médico Teknon. Barcelona. España.*

**Resumen:** La artrosis escafo-trapecio-trapezoidea se asocia frecuentemente a una inestabilidad carpiana. En dichas ocasiones el tratamiento quirúrgico abierto mediante la resección simple del polo distal puede ocasionar un colapso carpiano. El uso de la artroscopia para la resección del polo distal del escafoides permite, no solo la resección del polo distal a través de un abordaje mínimamente invasivo, sino también la evaluación y posible tratamiento de inestabilidades carpianas asociadas. En el presente trabajo se detalla la técnica quirúrgica para realizar la resección del polo distal del escafoides de forma artroscópica a través de tres portales artroscópicos.

**Palabras clave:** Artrosis escafo-trapecio-trapezoidea, resección distal del escafoides, artroscopia muñeca.

**Abstract:** Scapho-trapezium-trapezoid osteoarthritis is frequently associated with carpal instability. In these cases, an open distal scaphoid resection can produce a carpal collapse. The arthroscopic treatment for distal scaphoid resection allows, not only the resection of the distal pole, but also the diagnosis and treatment of associated carpal instabilities. In the current paper, the arthroscopic surgical technique for the resection of the distal pole of the scaphoid, through 3 arthroscopic portals, is explained.

**Key words:** Scaphotrapeziotrapezoid osteoarthritis, Distal scaphoid resection, wrist arthroscopy

La artrosis escafo-trapecio-trapezoidea (más conocida por sus siglas en inglés "STT") es la segunda artrosis más frecuente de la muñeca, esta descrita su presencia hasta en un 39% de las exploraciones radiográficas asintomáticas y solo se debe tratar cuando la clínica está claramente correlacionada con los hallazgos de las pruebas de imagen[1,2], ya que en muchas ocasiones es un hallazgo radiográfico totalmente asintomático.

La artrosis STT puede estar asociada a inestabilidades carpianas. Por ello es importante la evaluación clara de dichas inestabilidades, valorando la insuficiencia o no de los ligamentos intracarpianos, la existencia de una subluxación dorsal del hueso grande y la lesión del ligamento escafolunar, con la aparición de una deformidad en extensión del segmento intercalado (DISI) Figura 1. Clásicamente, en estas situaciones la artroplastia de resección no estaba indicada ya que podía producir claramente un agravamiento de la inestabilidad carpiana y un colapso total en poco tiempo y el tratamiento de elección era la artrodesis escafo-trapecio-trapezoidea o la resección distal de escafoides con interposición tendinosa[3].

Desde la existencia de la artroscopia de muñeca, varias indicaciones quirúrgicas han cambiado radicalmente en su enfoque, gracias a las posibilidades terapéuticas mínimamente invasivas de la artroscopia. Sin lugar a dudas, una de ellas ha sido la del tratamiento de la artrosis STT[4,5], que permite realizar mínimas resecciones del polo distal del escafoides conservando la propiocepción y con la mínima desestabilización ligamentosa.

## INDICACIONES Y CONTRAINDICACIONES

La indicación principal es la artrosis de la articulación escafo-trapecio-trapezoidea, pero puede extenderse a cualquier tratamiento exclusivo de esta zona como los gangliones intraóseos, la consolidación viciosa del polo distal del escafoides o los cuerpos libres articulares.

**Dr. Joaquim Casañas Sintes**
*Vilana, 12*
*08173 Barcelona. España.*
**E-mail: Dr. casanas@traumaunit.es**

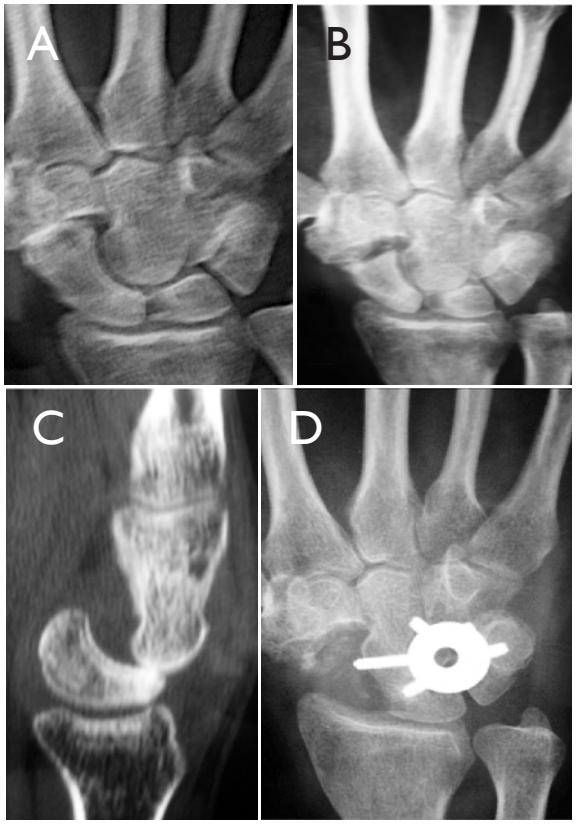


**Figura 1. A.** Imagen característica de una artrosis STT, donde se adivina la sospecha de una disociación escafolunar. **B.** y **C.** Tras la resección abierta evolucionó a un colapso carpiano. **D.** Precisó posteriormente una artrodesis tipo cuatro esquinas.

En cuanto las contraindicaciones, además de las clásicas por existir problemas locales a nivel de los portales, se debe evitar el tratamiento artroscópico en presencia de transtornos vasculares y los pseudoaneurismas de la arteria radial.

Es importante considerar en este punto, que el tratamiento artroscópico será satisfactorio siempre y cuando el diagnóstico preoperatorio sea el adecuado y para ello es importante el evaluar siempre que nos encontramos con artropatías a este nivel, la ausencia de otras inestabilidades carpianas.

## ANATOMÍA QUIRÚRGICA

Se identifica el portal mediocarpiano radial aproximadamente a 1 cm distal al portal 3-4, donde se notará una depresión proximal al hueso grande, en el espacio entre escafoides y el semilunar. Desde esta zona se tendrá una buena visión de la continuación de ligamento radio-escafo-grande[6, 7], de la articulación escafolunar y de la articulación lunopiramidal.

**Figura 2.** Se realiza tracción desde el pulgar y el segundo dedo para obtener una buena distensión de la columna radial de la muñeca. Se identifican los tendones del EPL, APB y FCR para marcar los portales MCR, STT dorsal y STT volar.

Ascendiendo por el escafoides hacia su vertiente radial, se alcanzará fácilmente el polo de distal del escafoides, encontrando inicialmente, en la parte más superior, el trapezoide, y más a fondo, el aspecto volar del trapecio.

El portal STT dorsal se localiza en la porción más radial del tendón *extensor pollicis longus* (EPL), desde este portal se puede acceder de forma segura a la articulación STT. Se debe tener especial precaución en realizar los portales de forma muy superficial para no lesionar las ramas sensitivas del nervio radial. Algunos autores aconsejan realizar miniabordajes para identificar la rama recurrente de la arteria radial, aunque consideramos que si se realiza una meticulosa disección roma no es necesaria dicha maniobra[8, 9].

Para la práctica del portal STT volar[10], se marca la línea del tendón del *abductor pollicis brevis* (APB) y practicaremos una incisión volar a él, en el espacio que queda entre el APB y el *flexor carpi radialis* (FCR). Puede servir de referencia el punto medio entre la estiloides radial y la base del primer metacarpiano Figura 2.

## TÉCNICA QUIRÚRGICA

Se realiza la cirugía bajo bloqueo anestésico axilar y sedación, manguito de isquemia a una presión aproximada de 250 mmHg y una cincha de anclaje en la mesa de mano operatoria como contra-tracción. En nuestra unidad se utiliza para esta intervención la torre de tracción de Whipple (Linvatec®) a 15 lb de tracción. Se modifica el eje de tracción habitual colocando los cazamuchachas en el primer y segundo dedo, para así poder disponer de mayor distracción sobre el primer radio y toda la columna radial del carpo. Se utiliza una óptica de 2.7 mm, sinoviotomos de 2.9 mm para la sinovectomía y fresas de 2.9 o 3.5 mm para la resección distal del escafoides.

Se trata de una técnica de nivel intermedio-avanzado y por lo tanto, no se debe realizar si no se tiene cierta experiencia en artroscopia de muñeca. Asimismo es útil, al menos en los primeros casos, la realización de un control radiológico Figura 3 tanto para la localización de la articulación STT, como para valorar el espacio obtenido tras la resección del polo distal del escafoides.

Se inicia la artroscopia por un portal mediocarpiano radial (MCR) para la visualización y exploración de la articulación mediocarpiana Figura 4. En este momento se evaluará la inestabilidad del ligamento escafolunar y lunopiramidal. Esta evaluación de las posibles inestabilidades carpianas asociadas, previa a la resección del polo distal del escafoides, es una maniobra de gran importancia ya que servirá para decidir si es necesario o no su tratamiento después de la resección del escafoides.

Tras la exploración de la articulación mediocarpiana y con el artroscopio en el portal MCR, se dirige el artroscopio hacia el polo distal del escafoides. Se valora desde esta localización su margen dorsal y se procede a la práctica de un portal STT dorsal o cubital.

A través del portal STT dorsal se realiza un sinovectomía y desbridamiento que permita explorar la articulación y crear un buen campo de trabajo. A continuación se inicia el fresado con la pieza de 2.9 mm en la zona dorsal del polo distal del escafoides Figura 5. Con la realización de este portal existe la posibilidad de lesión de estructuras tendinosas y vasculonerviosas, por lo que, como ya se ha mencionado, se debe tener especial cuidado en su establecimiento.

**Figura 3.** Al inicio de la práctica de esta técnica, es recomendable ayudarse de un control radiológico para marcar correctamente el portal y comprobar que tenemos una buena distracción de la articulación STT.

Posteriormente, se procede a practicar un portal STT radial o volar, que se ubica entre el APL y el FCR. La arteria radial y la rama recurrente volar circula debajo de dichas estructuras tendinosas, creando por tanto una zona segura de trabajo. Desde el portal radial se completa la resección más volar del escafoides, utilizándolo como portal de instrumentación, mientras se cambia el portal de visualización del portal MCR al STT dorsal.

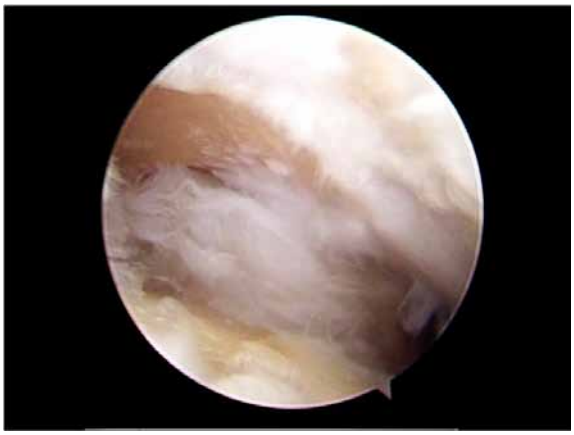

**Figura 4.** Imagen característica de la articulación STT con una osteoartritis evolucionada. Se observa una gran proliferación sinovial y el cartílago de las tres superficies totalmente denudado.

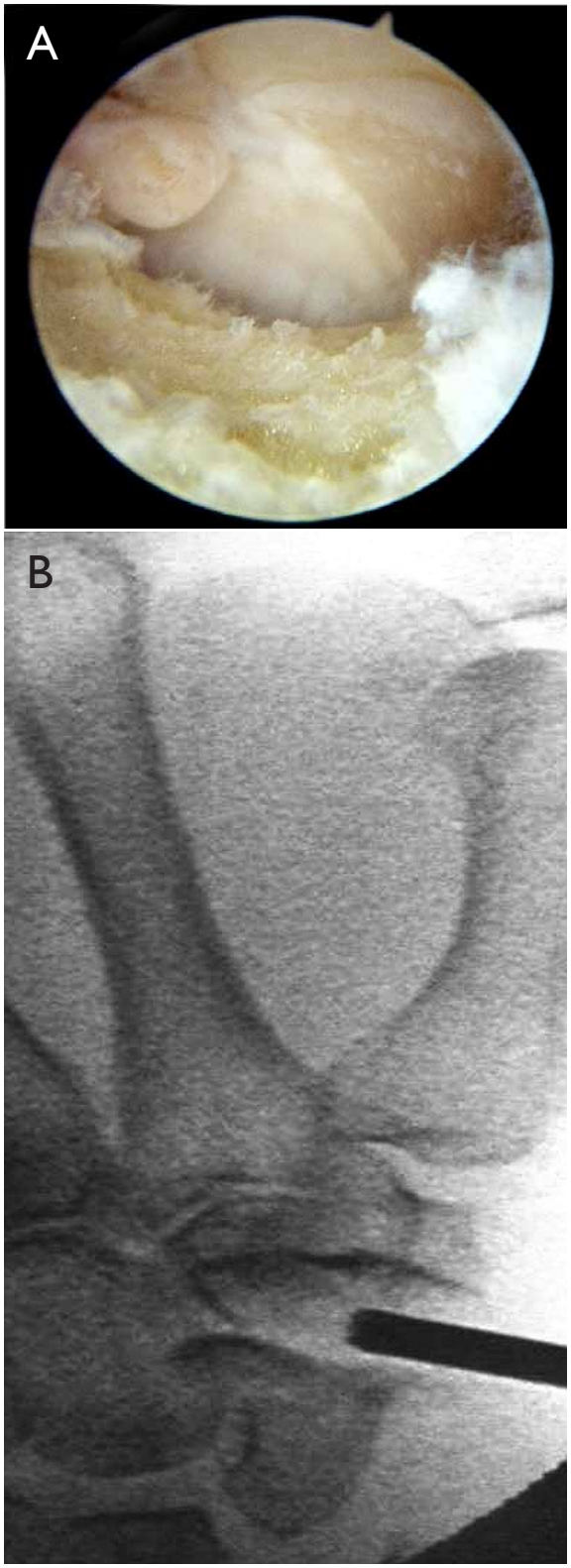


**Figura 5. A.** Visualización desde el portal STT dorsal de la resección realizada a nivel del polo distal del escafoides. **B.** Comprobación radiológica del espacio obtenido tras la resección artroscópica.

Si se está habituado en el manejo de esta articulación, se puede completar, de forma más rápida, la resección del polo distal del escafoides con la fresa de 3.5 mm en lugar de usar la de 2.9 mm (figura 5).

Finalmente, se realiza hemostasia si es necesario, se suelta la tracción y se comprueba que no exista impacto del extremo distal del escafoides con el extremo proximal del trapecio y del trapezoide. Se debe tener especial atención en comprobar la correcta resección del escafoides en el ángulo con el hueso grande, puesto que es el punto donde más fácilmente pueden quedar restos de polo distal escafoides que mantendrían la clínica de choque.

Se puede realizar un último control radiológico, relajando la tracción de la mano para estar seguros de haber obtenido una resección suficiente y completa de la superficie del polo distal de escafoides.

## MANEJO POSTOPERATORIO

Se coloca un vendaje blando compresivo que permita movilización precoz de la extremidad y se pautan analgésicos y antiinflamatorios.

La recuperación funcional de la muñeca acostumbra a ser lenta y es normal que el paciente tarde un periodo mínimo de tres meses para encontrarse totalmente asintomático, recuperar un balance articular indoloro y una fuerza de prensión satisfactoria.

## COMPLICACIONES

La más habitual es la persistencia de dolor a nivel de la zona radial de la muñeca pero que, a diferencia del cuadro preoperatorio que básicamente encontramos en flexión de la muñeca, persiste tanto en flexión como extensión. Esta clínica álgica acostumbra a resolverse de forma definitiva alrededor del tercer mes postoperatorio. Otra complicación frecuente es la resección insuficiente de la porción más cubital del polo distal, que puede producir un pinzamiento con el hueso grande o la porción más volar del escafoides Figura 6.

Otras posibles complicaciones que pueden aparecer al crear los portales pueden ser la lesión de las estructuras tendinosas vecinas y la lesión del arteria radial recurrente, lo que puede ocasionar un sangrado

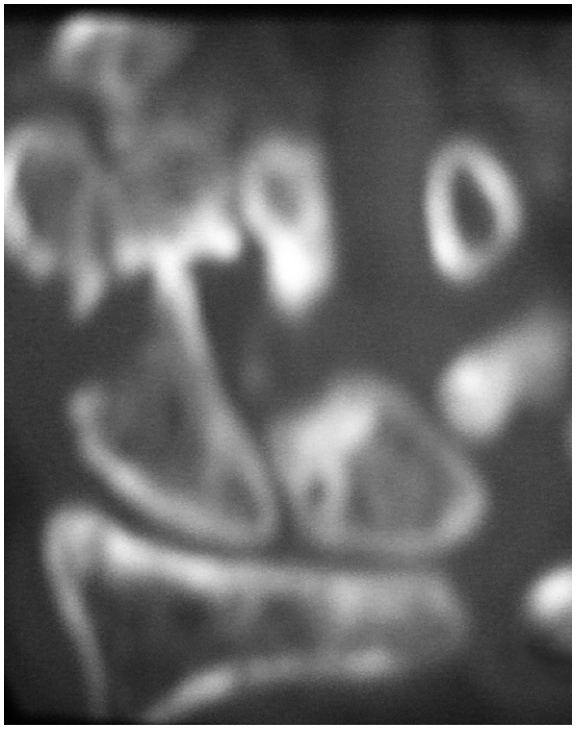

**Figura 6.** Imagen característica de una resección insuficiente de la porción más cubital del polo distal del escafoides, posible causa de mala evolución clínica.

**Figura 7.** Imagen preoperatoria, con artrosis a nivel de la articulación STT sin otros signos radiológicos de inestabilidad carpiana.

importante al soltar la isquemia o el desarrollo de un pseudoaneurisma.

## CASO CLÍNICO

Se trata de una paciente de 68 años que presentaba clínica de túnel carpiano asociada a dolor en la base del pulgar que se agravaba con la flexión de la muñeca y la compresión de la columna radial del pulgar. No presentaba dolor con las maniobras de inestabilidad del pulgar y retropulsión del mismo. La fuerza de pinza del pulgar preoperatoria era de 3 kilogramos.

Las exploraciones radiográficas demostraban la presencia de una artrosis STT sin otro signos de inestabilidad carpiana asodiados Figura 7. La exploración física tampoco sugería ningún tipo de inestabilidad carpiana, con las maniobra de Reagan y Watson negativas.

El estudio neurofisiológico evidenciaba una compresión del nervio mediano a nivel del túnel carpiano y en la exploración la paciente presentaba una atrofia de la eminencia tenar.

Por todo ello, se realizó la descompresión del túnel carpiano mediante cirugía abierta y en el mismo acto quirúrgico se realizó, de forma artroscópica, la resección del polo distal del escafoides.

Se realizó inicialmente un portal mediocarpiano radial, comprobándose la ausencia de lesión escafolunar o lunopiramidal. Se procedió a la realización de un portal inicial STT dorsal desde donde se realizó una amplia sinovectomía para una correcta visualización del polo distal del escafoides y posteriormente una resección de la porción dorsal del polo distal del escafoides. Se completó la resección de la porción más volar a través del portal STT volar hasta obtener un suficiente margen de resección.

La paciente tuvo una evolución clínica sin complicaciones, con remisión completa del dolor a las seis semanas. Alcanzó una fuerza de pinza de 6 kg a las 12 semanas postoperatorias.

Las exploraciones radiográficas seriadas demuestran el mantenimiento del espacio creado a nivel del polo distal del escafoides Figura 8. La paciente se encuentra actualmente asintomática, a los 18 meses postoperatorios.

**Figura 8. A.** Imagen postoperatoria a las seis semanas de la intervención quirúrgica. **B.** Imagen postoperatoria a las doce semanas de la intervención quirúrgica Se evidencia una resección suficiente del polo distal del escafoides con ausencia de colapso carpiano, que se mantiene.

## CONFLICTOS DE INTERESES

Los autores declaran no tener conflictos de intereses.

## BIBLIOGRAFÍA

1. Moritomo H, Viegas SF, Nakamura K, Dasilva MF, Patterson RM. The scaphotrapezio-trapezoidal joint. Part 1: An anatomic and radiographic study. J Hand Surg Am. 2000;25(5):899-910.
2. Viegas SF, Patterson RM, Hokanson JA, Davis J. Wrist anatomy: incidence, distribution, and correlation of anatomic variations, tears, and arthrosis. J. Hand Surg Am. 1993;18(3):463-75.
3. Mathoulin C, Darin F. Arthroscopic treatment of scaphotrapeziotrapezoid osteoarthritis. Hand Clin. 2011;27(3):319-22.
4. Normand J, Desmoineaux P, Boisrenoult P, Beaufils P. The arthroscopic distal pole resection of the scaphoid: clinical results in STT osteoarthritis. Chir Main. 2012;31(1):13-7.
5. Garcia-Elias M. Excisional arthroplasty for scaphotrapeziotrapezoidal osteoarthritis. J Hand Surg Am. 2011;36(3):516-20.
6. Boden BP, Kozin SH, Berlet AC. Wrist arthroscopy. Am J Orthop. 1995;24(4):310-6.
7. Viegas SF. Midcarpal arthroscopy: anatomy and portals. Hand Clin. 1994;10(4):577-87.
8. Botte MJ, Cooney WP, Linscheid RL. Arthroscopy of the wrist: anatomy and technique. J Hand Surg Am. 1989;14(2 Pt 1):313-6.
9. Abrams RA, Petersen M, Botte MJ. Arthroscopic portals of the wrist: an anatomic study. J Hand Surg Am. 1994;19(6):940-4.
10. Baré J, Graham AJ, Tham SK. Scaphotrapezial joint arthroscopy: a palmar portal. J Hand Surg Am. 2003;28(4):605-9.

Rev. Iberoam. Cir. Mano 2013. 41 (1) : 63-68
cirugíadelamano REVISTA IBEROAMERICANA DE

# Tratamiento percutáneo de las fracturas de escafoides

D. Cecilia López, V. Jiménez Díaz, M.A. Porras Moreno F. Jara Sánchez
*Servicio de Cirugía Ortopédica y Traumatología.*
*Hospital Universitario Doce de Octubre. Madrid. España.*

**Resumen:** Las fracturas de escafoides son las más frecuentes de todos los huesos del carpo suponiendo un 60-70% del total. La mayoría de ellas se localizan a nivel de la cintura. Clásicamente, las fracturas no desplazadas se han tratado de manera conservadora durante largos periodos de inmovilización con férulas u ortesis, obteniéndose buenas tasas de consolidación. Una de las alternativas al tratamiento conservador es la osteosíntesis percutánea con tornillo a compresión; técnica que ha demostrado ser efectiva en el tratamiento de este tipo de fracturas obteniendo excelentes tasas de consolidación, con menor tiempo de recuperación y escaso número de complicaciones relacionadas con el acto quirúrgico. El menor tiempo de inmovilización y la rápida reincorporación del paciente a sus actividades cotidianas ha supuesto un auge de este método frente a la decadencia cada vez mayor del tratamiento ortopédico. El objetivo de este artículo es revisar conceptos actuales en la fijación percutánea del escafoides.

**Palabras clave:** Escafoides, fractura, percutáneo, volar, dorsal, técnica.

**Abstract:** The most frequent fractures of all carpal bones are scaphoid fractures involving 60-70% of total; many of them are located at the waist. Nondisplaced fractures have been treated classically by inmobilization with an orthesis or a cast for several months, resulting in a high rate of fracture union. One alternative to orthopedic treatment is percutaneus fixation with a lag screw; this tecnique has proved to be effective in treatment of this fractures type with high rates of union, with lesser recuperation time and a little number of complications related to surgery. A Shorter time of inmobilization and faster return of patient to normal daily activities achieved with percutaneus fixation has involved an increase of this method over the declination of nonsurgical treatment. This article reviews current concepts about percutaneous fixation of scaphoid fractures.

**Key words:** scaphoid, fracture, percutaneus, volar, dorsal, technique.

Las fracturas de escafoides son las más frecuentes de todos los huesos del carpo suponiendo un 60-70% del total. Aproximadamente el 70-80% se localizan en la cintura, un 10-20% afectan al polo proximal, y el porcentaje restante al polo distal[1]. El 80% de su superficie está recubierta por cartílago articular, lo que limita de forma importante el aporte vascular; esto supone que algunas zonas, como el polo proximal, se nutren únicamente de un débil flujo intraóseo que puede verse interrumpido ante una lesión, desembocando en una necrosis avascular del área afecta[2, 3].

El correcto diagnóstico y tratamiento precoz de las fracturas de escafoides es fundamental. Fracturas inadvertidas en el momento inicial pueden desembocar en retrasos de consolidación, pseudoartrosis o necrosis avascular, con desarrollo posterior de colapso del carpo y artrosis secundaria o muñeca SNAC[1].

La elección del tratamiento dependerá de la localización y la forma de la fractura, así como del tiempo de evolución desde el traumatismo hasta el diagnóstico de la lesión. Clásicamente, fracturas no desplazadas o mínimamente desplazadas han sido tratadas de forma ortopédica con excelentes resultados; sin embargo, esto supone una inmovilización del miembro afecto durante un periodo aproximado de tres meses con la consecuente pérdida de masa muscular, pérdida de fuerza, rigidez articular y limitación para la realización de actividades de la vida diaria para el paciente[3].

En 1970, Streli[4] describe por primera vez la osteosíntesis percutánea del escafoides mediante un tornillo de tracción colocado en el eje longitudinal del hueso a través de un abordaje volar; treinta años después, en 2001, Slade[5] populariza una técnica alternativa a través

**Dr. David Cecilia López**
*Hospital Universitario Doce de octubre.*
*Secretaría de Cirugía Ortopédica y Traumatología,*
*7ª planta del Edificio General*
*Avd. de Córdoba, s/n., 28041, Madrid. España*
**E-mail: dacecilia@hotmail.com**

de un abordaje dorsal. Ambas formas de síntesis percutánea han obtenido altas tasas de consolidación y bajo número de complicaciones. Aunque estudios comparativos no han demostrado que el tratamiento quirúrgico sea mejor que el ortopédico, el primero presenta un menor tiempo de inmovilización, menor tiempo de recuperación y una más temprana reincorporación del paciente a sus actividades cotidianas[6-7]. Si además tenemos en cuenta un punto de vista económico, la fijación percutánea de este tipo de fracturas representa un tratamiento coste-efectivo, ya que los costes globales, en especial las pérdidas indirectas, son menores con el tratamiento quirúrgico[8].

En la actualidad, la controversia se centra en la elección del abordaje, ya que ambos han sido ampliamente estudiados y ambos proporcionan un excelente método de fijación del hueso. El abordaje dorsal es más comúnmente empleado en fracturas de tercio proximal no desplazadas o mínimamente desplazadas. El abordaje volar puede emplearse en fracturas de tercio distal, fracturas no desplazadas o mínimamente desplazadas de cintura y fracturas inestables[1]. En cualquier caso, la elección de una vía u otra no debe depender únicamente de la localización y el tipo de fractura; el cirujano deberá elegir el abordaje con el que más experiencia tenga y con el que se sienta más seguro para garantizar el éxito de la cirugía[3].

## TÉCNICAS QUIRÚRGICAS

### Abordaje dorsal

La técnica descrita por Slade[9] consiste en una fijación percutánea asistida por artroscopia. La capacidad del cirujano para conseguir la alineación de ambos polos del escafoides en relación al eje central del hueso guiado por el intensificador de imágenes va a ser el factor fundamental para el éxito de la técnica. Con el paciente anestesiado, colocado en decúbito supino, se realiza una maniobra de pronación, flexión y desviación cubital de la muñeca; en esta posición el escafoides se visualiza como un círculo, correspondiendo su centro con el eje central del hueso. Si existiera dificultad para delimitar el eje central en la imagen, los autores recomiendan marcarlo colocando una aguja de Kirschner a través del polo distal del escafoides; la punta de la aguja señalará el punto central del círculo cuando se realice la flexión y pronación de la muñeca. Bajo control radiológico se introduce de forma percutánea un abocath® del calibre 12-14 a la base del polo proximal del escafoides, ésta servirá como guía para la introducción de la aguja de Kirschner. Posteriormente, se introduce la aguja guía siguiendo el eje central de hueso hasta que ésta aparezca por el borde radial del primer dedo; se debe tener especial cuidado de no extender la muñeca durante este paso ya que puede suponer la ruptura de la guía. A continuación, se retira parcialmente la aguja hacia volar permaneciendo en el espesor del escafoides. Ahora puede movilizarse la muñeca para comprobar el alineamiento de la fractura y la dirección de la guía; si la posición es correcta y la reducción adecuada la aguja guía es reintroducida de volar a dorsal hasta que la punta quede subcondral a la cortical distal. Una segunda aguja, de la misma longitud que la primera, es introducida de forma paralela y apoyada en el polo proximal, la diferencia entre ambas agujas marca la longitud del tornillo. Se recomienda utilizar un tornillo 4 mm menor a la longitud obtenida para conseguir dar mayor compresión al foco de fractura y asegurar que éste no protruya en la superficie articular. A continuación, se realiza una pequeña incisión en el dorso de la muñeca y disección roma de los tejidos blandos para evitar lesiones de estructuras nobles al ser introducido el tornillo Figura 1 y Figura 2.

**Figura 1.** Fractura de polo proximal de escafoides.

**Figura 2.** Abordaje dorsal. **A.** Posición de la muñeca en flexión y pronación. Se observan dibujados en el dorso los puntos óseos de referencia. **B.** Mini-open dorsal, en el fondo de la incisión quirúrgica se identifica el polo proximal del escafoides. **C-D.** Control radioscópico donde se observa la posición final de aguja guía y tornillo a compresión.

## Abordaje volar

Descrito por primera vez en 1970 por Streli[4], la técnica realmente fue popularizada por Haddad y Goddard[10] a finales de los noventa. Bajo anestesia general o regional, el paciente es colocado en posición supina dando tracción al primer dedo con un "cazamuchachas" y desviación cubital a la muñeca, lo que favorecerá un más fácil acceso al polo distal del escafoides. Como alternativa, con el paciente en decúbito supino se coloca la mano en el borde de la mesa realizando hiperextensión, supinación y desviación cubital; con esta maniobra se consigue un desplazamiento dorsal del trapecio que permite una mejor entrada al escafoides, además también consigue disminuir el desplazamiento de los fragmentos fractuarios[11,12]. A continuación, se realiza un pequeña incisión de 0.5 mm en la región radial más distal; bajo control radiológico se introduce una aguja de Kirscher que puede estar protegida o no con un abocath® del calibre 12-14 al igual que se exponía en el abordaje anterior. La aguja guía debe pasar a través del foco de fractura siguiendo el eje longitudinal del escafoides hasta la articulación escafotrapezoidea, que bien puede esquivarse o ser atravesada si el punto de entrada óptimo es difícil de conseguir[13]. La posición final de la guía debe pasar por el centro del polo proximal del escafoides. Algunos autores recomiendan el uso de una segunda aguja de Kirschner para evitar la rotación de los fragmentos[11,14]. Estudios posteriores han

**Figura 3.** Fractura localizada en cintura de escafoides.

demostrado que además de hacer técnicamente más difícil la cirugía por conflictos de espacio entre agujas, ésta puede no ser necesaria ya que la congruencia de los fragmentos en fracturas no desplazadas, el estrecho espacio en el que se sitúa el escafoides y la integridad de los ligamentos intrínsecos del carpo dan suficiente estabilidad rotatoria a los fragmentos[14]. La longitud del tornillo se obtendrá colocando una segunda aguja de la misma longitud que la primera apoyada en la cortical distal y midiendo la diferencia entre ambas. La longitud definitiva del tornillo será nuevamente unos 4 mm menor que la marcada por las agujas. Por último, se broca el escafoides y se introduce el tornillo a compresión Figura 3 y Figura 4.

## COMPLICACIONES

La importancia de una correcta posición del tornillo ha sido destacada en numerosos estudios, ya que cuanto más perpendicular esté respecto al trazo de fractura, mayor será la compresión ejercida a través del foco. Conseguir colocar en tornillo lo más central posible garantiza una fijación más robusta y estable con menor riesgo de migración o rotura del tornillo por estrés[15, 18]. Se han llevado a cabo varios estudios comparativos entre ambos abordajes que han demostrado que cuando se realiza la fijación por vía dorsal se consigue una posición más central y paralela al eje longitudinal del escafoides[15-17].

En 2011 Meermans y colaboradores[18] publican un estudio comparativo entre un abordaje volar salvando la articulación escafotrapezoidea y un abordaje volar transtrapecial. Obtuvieron como resultado que la vía transtrapecial conseguía una mejor posición del tornillo, más central respecto a la extraarticular, al conseguir un mejor punto de entrada y una mejor dirección de la aguja guía por no tener que esquivar el trapecio. La principal duda que plantea esta técnica es el posible desarrollo posterior de artrosis secundaria por daño del cartílago articular. Estudios con seguimiento a largo plazo no han demostrado que empleando esta vía haya un mayor número de pacientes que desarrolle artrosis escafotrapezoidea[19].

A pesar de ser técnicas mínimamente invasivas no están exentas de riesgo; numerosas estructuras pueden resultar dañadas al colocar el tornillo por vía percutánea. En la vía de abordaje dorsal se han descrito lesiones sobre todo a nivel tendinoso, siendo los más frecuentemente dañados el EPL, ECRL, ECRB y el ED. Existen además riesgos adicionales como el daño del cartílago articular de la superficie del polo proximal y lesión del nervio interóseo posterior. Realizando una incisión dorsal de mayor longitud ("mini-open") y disección roma de las partes blandas puede minimizarse el daño a estas estructuras, que se hacen "visibles"[20, 21].

En el caso del abordaje volar la estructura con mayor riesgo de resultar dañada es la rama superficial de la arteria radial[16-18]. Infección, pseudoartrosis y rotura de la aguja son otras complicaciones descritas en este tipo de abordaje.

Nuestra experiencia en el Hospital Universitario Doce de Octubre nos muestra que es una técnica segura ya que de 41 pacientes tratados con esta técnica únicamente tuvimos cinco casos con complicaciones: dos casos con disestesias transitorias en punto de entrada que se resolvieron espontáneamente, un caso de pseudoartrosis Figura 5 y dos casos de ruptura de aguja guía[11] Figura 6.

**Figura 4.** Abordaje volar. **A.** Punto de entrada . **B.** Control radiológico donde se observan la aguja guía y una aguja adicional antirrotatoria. **C-D.** Posición final del tornillo.

**Figura 5.** Pseudoartrosis de escafoides.

**Figura 6.** Ruptura de la aguja guía.

## CONCLUSIÓN

Como conclusión, la síntesis percutánea del escafoides se trata de una técnica rápida y sencilla que además consigue excelente resultados clínicos y radiológicos. Como cualquier intervención quirúrgica no está exenta de morbilidad, si bien el número de complicaciones es bajo y de poca gravedad. Puesto que no se han demostrado diferencias estadísticamente significativas entre los tipos de abordaje en cuanto a resultados clínicos y funcionales[15-17], la elección de uno u otro está a merced del cirujano, que deberá escoger aquel con el que esté más familiarizado y que se adapte mejor al patrón de fractura.

## CONFLICTOS DE INTERESES

Los autores declaran no tener conflictos de intereses.

## BIBLIOGRAFÍA


1. Kawamura K, Chung KC. Treatment of scaphoid fractures and nonunions. J Hand Surg Am. 2008;33:966-73.
2. Gelberman RH, Menon J. The vascularity of the scaphoid bone. J Hand Surg Am. 1980;5(5):508-13.
3. Geissler WB, Adams JE, Bindra RR, Lanzinger WD, Slutsky DJ. Scaphoide Fractures: What´s hot, what´s not. Instr Course Lect. 2012;61:71-84.
4. Streli R. Percutaneus screwing of the navicular bone of the hand with a compression drill screw (a new method). Zentralbl Chir. 1970;95(36):1060-10.
5. Slade JF III, Grauer JN, Mahoney JD: Arthroscopic reduction and percutaneous fixation of scaphoid fractures with a novel dorsal technique. Orthop Clin Norht Am. 2001;32(2):247-2.
6. Dias JJ, Wildin CJ, Bhowal B, Thompson JR. Should acute scaphoid fractures be fixed? A randomized controlled trial. J Bone Joint Surg. 2005;87A:2160-21.
7. Adolfsson L, Lindau T, Arner M. Acutrak screw fixation versus cast inmobilisation for undisplaced scaphoid waist fractures. J Hand Surg Eur. 2001;26:192-5.
8. Arora R, Gschwentner M, Krappinger D, Lutz M, Blauth M, Gabl M. Fixation of nondisplaced scaphoid fractures: Making treatment cost efective. Prospective controlled trial. Arch Orthop Trauma Surg. 2007;127:39-46.
9. Slade JF III, Geissler WB, Gutow AP, Merrell GA. Percutaneous internal fixation of selected scaphoid nonunions with an arthroscopically assisted dorsal approach. J Bone Joint Surg Am. 2003;85-A Suppl 4:20-32
10. Haddad FS, Goddard NJ. Acute percutaneous scaphoid fixtion: a pilot study. J Bone Joint Surg Br. 1998;8(1):95-9.
11. Cecilia-López D, Suárez-Arias L, Jara-Sánchez F, Resines-Erasun C. Fracturas del escafoides tratadas mediante osteosíntesis percutánea volar. Rev Esp Cir Ortop Traumatol. 2009;53(6):364-3.
12. Zlotolow DA, Knutsen E, Yao J. Optimization of volar percutaneous screw fixation for scaphoid waist fractures using traction, positioning, imaging, and an angiocatheter guide. J Hand Surg. 2011;36A:916-9.
13. Geurts G, van Riet RP, Meermans G, Verstreken F. Volar percutaneous transtrapezial fixation of scaphoid waist fractures: surgical tecnique. Acta Orthop Bel. 2012;78:121-12.
14. Soubeyrand M, Thompsen L, Doursounian O, Nourissat G. Percutaneous retrograde screw fixation of non-displaced fractures of the scaphoid waist: an antirotation wire may not be necessary. J Hand Surg Eur. 2010;35E:3:209-2.
15. Chan KW, McAdams TR. Central screw placement in percutaneous screw scaphoid fixation: a cadaveric comparison of proximal and distal techniques. J Hand Surg. 2004;29A:74-7.
16. Jeon IH, Micic ID, Oh CW, Park BC, Kim PT. Percutaneous screw fixation for scaphoid fracture: a comparison between the dorsal and the volar approaches. J Hand Surg. 2009;34A:228-2.
17. Soubeyrand M, Biau D, Mansour C, Mahjoub S, Molina V, Gagey O. Comparison of percutaneous dorsal versus volar fixation of scaphoid waist fractures using a computer model in cadavers. J Hand Surg. 2009;34A:1838-18.
18. Meermans G, Verstreken F. A comparison of 2 methods for scaphoid central screw placement from a volar approach. J Hand Surg. 2011;36A:1669-1674.
19. Meermans G, Verstreken F. Percutaneous transtrapezial fixation of acute scaphoid fractures. J Hand Surg. 2008;33B:791-79.
20. Weinberg AM, Pichler W, Grechenig S, Tesch NP, Heidari N, Grechenig W. The percutaneous antegrade scaphoid fracture fixation, a safe method? Injury. 2009;40:642-642.
21. Naranje S, Kotwal PP, Shamshery P, Gupta V, Nag HL. Percutaneous fixation of selected scaphoid fractures by dorsal approch. Int Orthop. 2010;34:997-1003.

Rev. Iberoam. Cir. Mano 2013. 41 (1) : 69-75
cirugíadelamano REVISTA IBEROAMERICANA DE

# Osteosíntesis asistida por artroscopia de las fracturas de escafoides

C. Martínez Andrade

*Servicio de Traumatología y Cirugía Ortopédica. Hospital Dos de Maig. Barcelona. España.*

**Resumen:** El tratamiento de las fracturas de escafoides ha evolucionado gracias a la introducción de las técnicas quirúrgicas mínimamente invasivas. La osteosíntesis percutánea es, en la actualidad, una alternativa al tratamiento conservador en las fracturas no desplazadas, especialmente en pacientes jóvenes y atletas, con buenos resultados y escasas complicaciones. Sin embargo, presenta limitaciones para el diagnóstico de lesiones de partes blandas que se asocian a estas fracturas. La utilización de la artroscopia de muñeca asociada a la cirugía percutánea, permite un correcto diagnóstico y tratamiento de estas lesiones asociadas y posibilita una correcta manipulación y reducción de la fractura sin necesidad de cirugía abierta disminuyendo así las complicaciones y mejorando el pronóstico de estas fracturas.

**Palabras clave:** Escafoides, fijación de fractura, artroscopia muñeca, técnica quirúrgica, percutáneo.

**Abstract:** Treatment of scaphoid fractures has evolved with the introduction of minimally invasive surgical techniques. The percutaneous osteosynthesis is now an alternative to conservative treatment in non-displaced fractures, especially in younger patients and athletes, with good results and few complications. However, has limitations in the diagnosis of associated soft tissue injuries with these fractures. Utilizing the associated wrist arthroscopy percutaneous surgery allows a correct diagnosis and treatment of these lesions and allows proper handling and fracture reduction without requiring open surgery thereby reducing complications and improving the outcome of these fractures.

**Key words:** Scaphoid, fracture fixation, wrist arthroscopy, surgical technique, percutaneous.

El tratamiento de las fracturas de escafoides ha evolucionado gracias a la introducción de las técnicas quirúrgicas mínimamente invasivas.

La osteosíntesis con tornillo de compresión por vía percutánea es, en la actualidad, una alternativa al tratamiento conservador en aquellas fracturas no desplazadas o mínimamente desplazadas. No existe evidencia de un mejor resultado del tratamiento quirúrgico[1-3], e incluso se asocia a una tasa mayor de complicaciones, la osteosíntesis en las fracturas de escafoides, permite acortar el período de inmovilización e iniciar la rehabilitación de forma precoz, lo que conlleva una reincorporación más rápida a las actividades cotidianas si bien[4-6].

Por el contrario, no existen dudas respecto a la indicación del tratamiento quirúrgico en las fracturas desplazadas de escafoides, en las que afectan al polo proximal o en aquellas que se asocian a luxaciones del carpo, siendo la reducción abierta y la fijación interna el tratamiento propuesto para todas ellas[7-10].

Se han descrito complicaciones relacionadas con el tratamiento quirúrgico "abierto", en la mayoría relacionadas con el abordaje: cicatrices hiperálgicas, rigidez, inestabilidad secundaria a lesión ligamentosa, necrosis de polo proximal, etc.[1, 11].

En los últimos años, se han comunicado excelentes resultados con el uso combinado de las técnicas de cirugía percutánea y la artroscopia de muñeca para el tratamiento tanto de las fracturas agudas, como de casos seleccionados de retardo de consolidación y pseudoartrosis de escafoides[10, 12-15]. Ventajas de la osteosíntesis asistida por artroscopia

## VENTAJAS DE LA OSTEOSÍNTESIS ASISTIDA POR ARTROSCOPIA

Entre las ventajas que nos ofrece la utilización de la artroscopia de muñeca cabe destacar tres:

1. Valoración precisa del grado de desplazamiento, de la inestabilidad de la fractura y de la calidad de la reducción obtenida.

**Dr. Cristóbal Martínez Andrade**
*Hospital Dos de Maig*
*C/ Dos de Maig, 301, 08025 Barcelona. España*
*Telefono: (34) 935 072 700*
**E-mail: cma32310@gmail.com**

2. Diagnóstico y tratamiento de lesiones ligamentosas asociadas.
3. Visualización directa del punto de entrada del tornillo en el polo proximal

## VALORACION DEL DESPLAZAMIENTO Y LA INESTABILIDAD DE LA FRACTURA DE ESCAFOIDES

El desplazamiento de los fragmentos es un factor de riesgo para la evolución de las fracturas de escafoides hacia la falta de consolidación. Con frecuencia, los términos desplazamiento e inestabilidad se confunden cuando nos referimos a las fracturas de cintura de escafoides. Así, debemos diferenciar entre una fractura de escafoides desplazada, que es aquella cuyos fragmentos presentan o bien un desplazamiento de más de 1 mm en cualquiera de los planos o bien una angulación entre ellos en el plano sagital superior a 15º, y una fractura inestable, que es aquella cuyos fragmentos se pueden movilizar mediante una ligera manipulación[16, 17]. Todas las fracturas desplazadas son inestables, pero también lo son un porcentaje de las fracturas no desplazadas, lo cual podría justificar el fracaso del tratamiento conservador en este tipo de fracturas. La localización del trazo de fractura distal al vértice de la cresta dorsal del escafoides o la presencia de conminución se han relacionado con la inestabilidad[17]. Tanto la radiología convencional como la tomografía axial computerizada (TAC) son deficitarias para el diagnóstico, ya sea del grado de desplazamiento como de la inestabilidad de estas fracturas, con una sensibilidad y especificidad muy inferiores a las que ofrece la artroscopia de muñeca que se ha mostrado como el patrón oro a la hora de definir las características de estas fracturas y que, por lo tanto, nos permite optimizar el tratamiento eligiendo la mejor opción terapéutica[18] Figura 1.

**Figura 1.** Fractura de cintura de escafoides con conminución de margen radial y aparentemente mínimo desplazamiento. **A. B.** Radiología simple. **C. D.** TAC.

## VALORACION DE LESIONES LIGAMENTOSAS ASOCIADAS.

Tradicionalmente, se ha considerado infrecuente la asociación entre lesiones ligamentosas intrínsecas o extrínsecas del carpo y las fracturas de escafoides no desplazadas o mínimamente desplazadas, limitando esta asociación a las fracturas-luxaciones provocadas por traumatismos de alta energía[19,20]. Esto puede explicarse por la visión limitada que ofrece el abordaje percutáneo por el que se accede a este tipo de fracturas.

En los últimos años, son varios los trabajos que ponen de manifiesto un alto grado de asociación entre lesiones ligamentosas y fracturas de escafoides objetivadas al utilizar la artroscopia de muñeca de forma conjunta a la osteosíntesis percutánea, sin que exista relación entre la presencia ni la gravedad de las lesiones ligamentosas y el grado de desplazamiento de la fractura de escafoides[21-23] Figura 2. Shih y cols.[21] reportan un 13% de lesiones del ligamento escafolunar y un 27% de lesiones del ligamento lunopiramidal en su serie. Jorgsholm y cols.[23] en su estudio sobre 41 fracturas (26 de ellas no desplazadas) reporta un 71% de lesiones del ligamento escafolunar, un 20% de lesiones del ligamento lunopiramidal y un 27% de roturas del fibrocartílago triangular.

El correcto diagnóstico y tratamiento de estas lesiones ligamentosas cobra mayor relevancia en la actualidad, ya que la movilización precoz que se suele aplicar a una osteosíntesis estable, empeora la cicatrización de estas lesiones y de esta forma puede comprometer el pronóstico y resultado de estas fracturas, en aparencia "benignas".

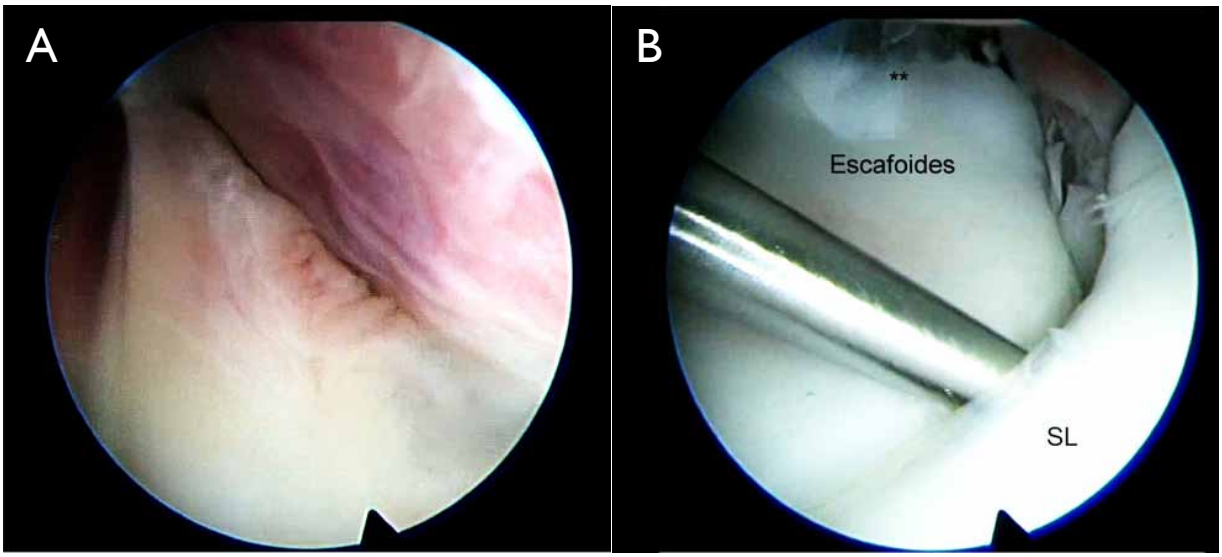


**Figura 2.** Lesión grado 2 de ligamento escafolunar[25] asociada a fractura de escafoides de muñeca derecha. **A.** Visión desde portal 6R: porción dorsal del ligamento hemorrágica sin solución de continuidad. **B.** Visión desde portal mediocarpiano cubital: introducción de gancho palpador en espacio escafolunar con visión de fractura de cintura de escafoides sin desplazamiento **. SL: semilunar.

## VISUALIZACIÓN DIRECTA DEL PUNTO DE ENTRADA DEL TORNILLO EN EL POLO PROXIMAL

Bajo control artroscópico, se puede localizar de manera exacta el punto de entrada en el polo proximal, que se localiza en la inserción del ligamento escafolunar en el escafoides. Se consigue así que la longitud del tornillo sea la máxima y que quede perfectamente colocado en el eje del hueso. Estos dos factores se han asociado con un mejor resultado en el tratamiento de las fracturas de escafoides[24].

Del mismo modo, se puede comprobar que el tornillo queda enterrado dentro del hueso, con lo que se evitaría ulceras condrales en el radio por una longitud excesiva, muy difícil de valorar en controles radiológicos Figura 3.

## TÉCNICA QUIRÚRGICA

Desde su primera descripción[12], son diferentes las técnicas utilizadas en la osteosíntesis asistida por artroscopia de fracturas de cintura de escafoides. Si bien existe alguna serie en la que dicha osteosíntesis se realiza mediante tornillo de compresión de colocación retrógrado por abordaje palmar[14], es el abordaje dorsal descrito por Slade en 2001[10] el utilizado con mayor frecuencia para el tratamiento de estas fracturas. Más tarde, Geissler[15] modifica esta técnica introduciendo la visión directa artroscópica para la ubicación del punto de entrada de la aguja guía del tornillo.

Con el paciente en decúbito supino y tras inflado de torniquete neumático, se realiza una tracción de 5-6 Kg al cénit de la extremidad afecta, es importante que el sistema de tracción que se utilice permita la flexión de la muñeca para la correcta colocación de la aguja guía. Se introduce la óptica por el portal 3/4 para valorar la existencia de lesiones de partes blandas asociadas Figura 4. Posteriormente, se traslada la visión al portal 6R y, tras flexionar la muñeca, se procede a identificar el punto de entrada del tornillo, que se ubicaría en la inserción del ligamento escafolunar en el polo proximal del escafoides. No es infrecuente que tejido sinovial dorsal hiperémico pueda dificultar la correcta visualización de dicho punto por lo que se debe realizar desbridamiento con sinoviotomo si es preciso. Tras identificar el punto óptimo de entrada, se introduce por el portal 3/4 un abbocath del calibre 14 y se insinúa en la cortical dorsal del escafoides Figura 5. A continuación, se realiza la comprobación radiológica del correcto punto de entrada y se procede a la introducción de la aguja de Kirschner a través del abbocath, siguiendo el eje mayor del escafoides. Para este paso son de gran utilidad los sistemas de tracción que nos permitan colocar en posición horizontal la extremidad.

Una vez realizada la medición de la longitud del tornillo, se avanza la aguja guía hacia volar, para permitir la

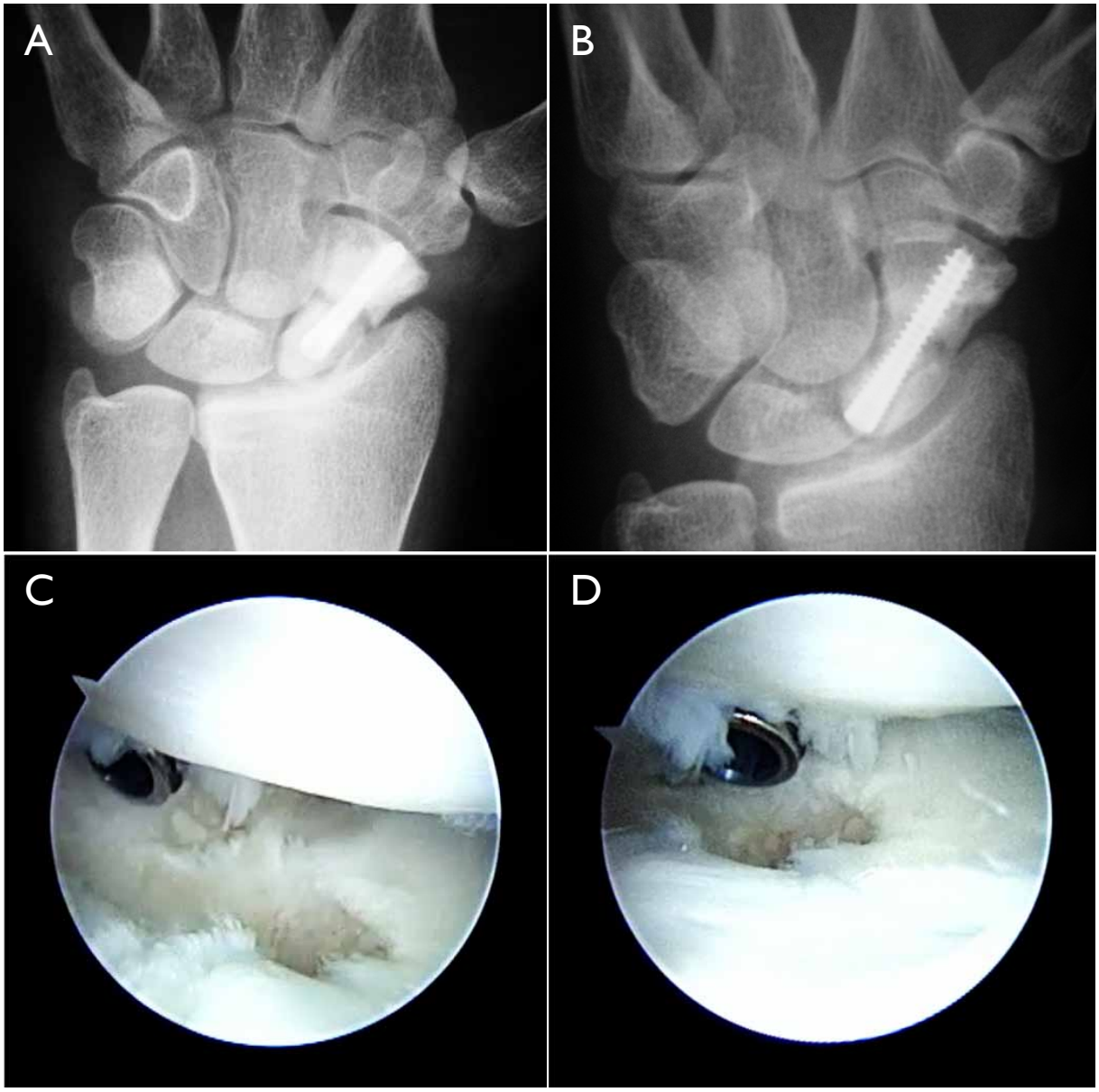


**Figura 3. A y B.** Imagen radiológica de paciente en el que se había realizado síntesis percutánea, que presentaba dolor con la extensión de la muñeca. **C y D.** Visión desde el portal 6R de úlcera condral en dorso de radio, por protrusión (oculta en la radiografía) del tornillo de osteosíntesis.

extensión de la muñeca y minimizar el riesgo de rotura con maniobras ulteriores, en este momento se procede a valorar artroscópicamente la reducción obtenida, para ello se utilizan los portales mediocarpianos radial (MCR) y cubital (MCC) Figura 6.

Si no se ha conseguido una reducción aceptable se procede a retirar la aguja guía dejándola en el fragmento distal, seguidamente, se procede a la reducción de los fragmentos ya sea de forma indirecta, mediante manipulación e hiperextensión de la muñeca o utilizando agujas de Kirschner a modo de joysticks para movilizar los fragmentos, o bien de forma directa, manipulando el fragmento distal con un gancho palpador o con un periostotomo que se introducirán por el portal MCR Figura 7.

Tras conseguir la reducción, avanzamos la aguja guía hacia el polo proximal y la recuperamos por el portal 3/4. Tras ampliar mínimamente el portal 3/4 mediante disección roma y proteger las partes blandas, se realiza el brocado y posterior colocación del tornillo canulado.

**Figura 4.** Fractura de polo proximal de escafoides desde portal 3/4.

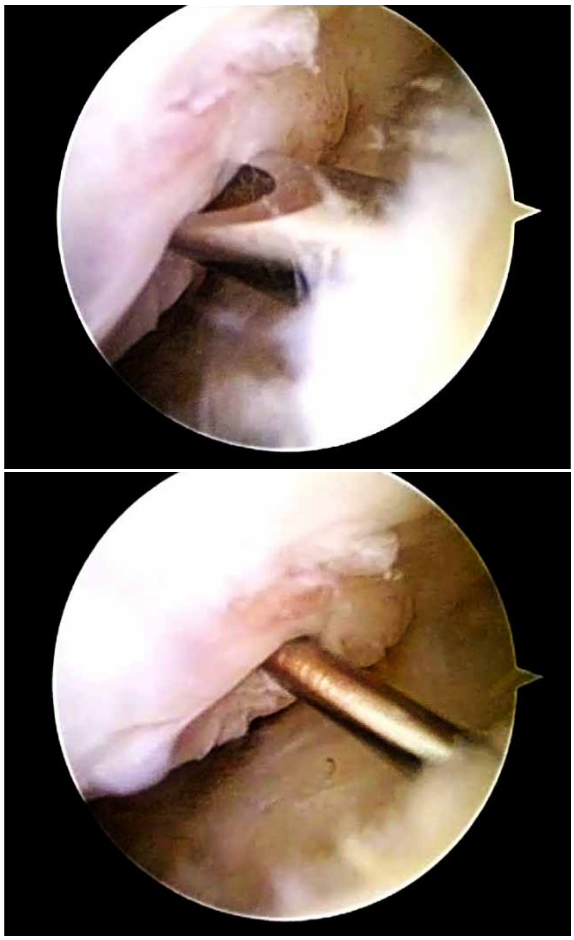

**Figura 5.** Identificación del punto de entrada del tornillo con visión en portal 6R. **A.** Localización del punto de entrada con abbocath. **B.** Aguja guía colocada.

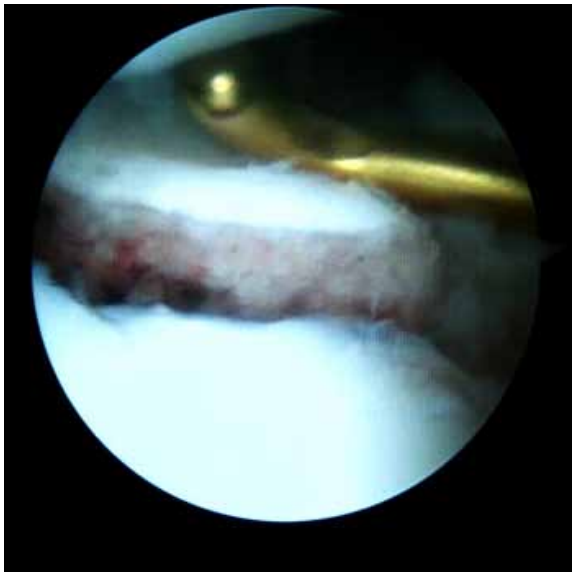

**Figura 6.** Visión de la fractura de escafoides, desde el portal mediocarpiano cubital, nótese el desplazamiento interfragmentario. Imagen correspondiente al caso de la figura 1 en el que no se apreciaba desplazamiento.

Una vez realizada la osteosíntesis, se procede a un control artroscópico. Desde los portales radiocarpianos, nos cercioramos que el tornillo está introducido en su totalidad en el escafoides, sin que protruya en el polo proximal, para evitar la posibilidad de provocar lesiones cartilaginosas en la faceta escafoidea del radio y, por último, desde los portales mediocarpianos, se realiza una comprobación final de la reducción de la fractura Figura 8.

Se deja inmovilizada la muñeca con una férula volar por 10-12 días, seguida de una rehabilitación progresiva, pudiendo estar hábil para las actividades regulares y deportivas en 3-4 semanas, salvo que existan lesiones asociadas.

## RESULTADOS Y COMPLICACIONES

Si bien las series son pequeñas, los resultados publicados son buenos, con una tasa de consolidación entre el 90-100% de los casos[21, 22]. Slade y Guillo[26] en una revisión de 126 fracturas de escafoides tratadas mediante fijación percutánea asistida por artroscopia, solo tuvieron dos casos de fracaso de la consolidación. Thomsen y Falcone[27] en 18 pacientes con buen resultado final, objetivaron una pérdida de fuerza inferior al 30% respecto a la mano contralateral a los 6 meses de seguimiento. En 31 de los 33 pacientes presentados por

**Figura 7.** Reducción del fragmento distal con gancho palpador, introducido por el portal mediocarpiano radial.

Martinache y Mathoulin[28], el arco de movilidad final era superior al 90% del lado contralateral.

La cirugía artroscópica en las fracturas de escafoides es una técnica exigente que requiere una curva de aprendizaje y que no está exenta de complicaciones, por lo que el cirujano debe iniciarse en ella una vez adquirida experiencia en otras técnicas más básicas de artroscopia de muñeca. Pueden originarse lesiones del aparato extensor, rotura de agujas guía y lesión de los nervios sensitivos en los portales artroscópicos.

## CONCLUSIÓN

En conclusión, el uso de la artroscopia como coadyuvante en el tratamiento quirúrgico de las fracturas de escafoides, nos ofrece una visualización óptima del desplazamiento de la fractura, nos permite un diagnóstico preciso de las lesiones ligamentosas asociadas a estas fracturas incluso superando a la cirugía abierta por lo que se refiere a las lesiones del borde cubital del carpo, facilita la reducción de los fragmentos y permite una correcta monitorización de la colocación subcondral del tornillo de compresión en el polo proximal, todo ello utilizando una técnica mínimamente invasiva.

Es aconsejable su utilización en todas las fracturas inestables de escafoides y en aquellas no desplazadas o mínimamente desplazadas en las que se quiera indicar un protocolo de movilización precoz tras la osteosíntesis.

**Figura 8. A.** Comprobación de correcta colocación de tornillo desde portal radiocapiano 6R. **B.** Comprobación final de la reducción desde portal mediocarpiano cubital. **C.** Control radiológico.

## CONFLICTOS DE INTERESES

Los autores declaran no tener conflictos de intereses.

## BIBLIOGRAFÍA

1. Dias JJ, Wildin CJ, Bhowal B, Thompson JR. Should acute scaphoid fractures be fixed? A randomized controlled trial. J Bone Joint Surg Am. 2005;87(10):2160-8.
2. Vinnars B, Pietreanu M, Bodestedt A, Ekenstam Fa, Gerdin B. Nonoperative compared with operative treatment of acute scaphoid fractures. A randomized clinical trial. J Bone Joint Surg Am. 2008;90(6):1176-85.
3. Ibrahim T, Qureshi A, Sutton AJ, Dias JJ. Surgical versus nonsurgical treatment of acute minimally displaced and undisplaced scaphoid waist fractures: pairwise and network meta-analyses of randomized controlled trials. J Hand Surg Am. 2011;36:1759-1768.

4. Bond CD, Shin AY, McBride MT, Dao KD. Percutaneous screw fixation or cast immobilization for nondisplaced scaphoid fractures. J Bone Joint Surg Am. 2001;83 (4):483-8.
5. Arora R, Gschwentner M, Krappinger D, Lutz M, Blauth M, Gabl M. Fixation of nondisplaced scaphoid fractures: making treatment cost effective. Prospective controlled trial. Arch Orthop Trauma Surg. 2007;127(1):39-46.
6. Buijze GA, Doornberg JN, Ham JS, Ring D, Bhandari M, Poolman RW. Surgical compared with conservative treatment for acute nondisplaced or minimally displaced scaphoid fractures: a systematic review and meta-analysis of randomized controlled trials. J Bone Joint Surg Am. 2010;92(6):1534-44.
7. Herbert T J, Fisher W E: Management of the fractured scaphoid using a new bone screw. J Bone Joint Surg (Br) 1984;66(1):114–23.
8. Rettig ACm Weidenbener EJ, Gloyeske R ; Alternative management of midthird scaphoid fractures in the athlete. Am J Sports Med 1994;22(5):711–4.
9. Trumble TE, Gilbert M, Murray IW, Smith J, Rafijah G, Mc- Callister WV: Displaced scaphoid fractures treated with open reduction and internal fixation with a cannulated screw. J Bone Joint Surg (Am) 2000;82:633–41.
10. Slade JF 3rd, Grauer JN, Mahoney JD. Arthroscopic reduction and percutaneous fixation of scaphoid fractures with a novel dorsal technique. Orthop Clin North Am. 2001;32:247-61.
11. Filan SI, Herbert TJ: Herbert screw fixation of scaphoid fractures.J Bone Joint Surg (Br) 1996;78B:519–29.
12. Whipple TL. Stabilization of the fractured scaphoid under arthroscopic control. Orthop Clin North Am 1995;26:749 –54.
13. Taras JS, Sweet S, Shum W, Weiss LE, Bartolozzi A. Percutaneous and arthroscopic screw fixation of scaphoid fractures in the athlete. Hand Clin. 1999;15(3):467-73.
14. Slade JF, Lozano-Calderón S, Merrell G, Ring D. Arthroscopic-assisted percutaneous reduction and screw fixation of displaced scaphoid fractures. J Hand Surg Eur 2008;33(3):350-4.
15 Geissler WB. Arthroscopic management of scaphoid fractures in athletes. Hand Clin. 2009;25(3):359-69.
16. Dias JJ, Singh HP. Displaced fracture of the waist of the scaphoid. J Bone Joint Surg Br. 2011;93(11):1433-9.
17. Buijze GA, Jørgsholm P, Thomsen NO, Björkman A, Besjakov J, Ring D. Factors associated with arthroscopically determined scaphoid fracture displacement and instability. J Hand Surg Am. 2012;37(7):1405-10.
18. Buijze GA, Jørgsholm P, Thomsen NO, Bjorkman A, Besjakov J, Ring D. Diagnostic performance of radiographs and computed tomography for displacement and instability of acute scaphoid waist fractures. J Bone Joint Surg Am. 2012;94(21):1967-74.
19. Mayfield JK, Johnson RP, Kilcoyne RK. Carpal dislocations: pathomechanics and progressive perilunar instability. J Hand Surg 1980; 5:226 –41.
20. Braithwaite IJ, Jones WA. Scapho-lunate dissociation occurring with scaphoid fracture. J Hand Surg 1992;17B:286 –8.
21. Shih JT, Lee HM, Hou YT, Tan CM. Results of arthroscopic reduction and percutaneous fixation for acute displaced scaphoid fractures. Arthroscopy. 2005;21(5):620-6.
22. Caloia MF, Gallino RN, Caloia H, Rivarola H. Incidence of ligamentous and other injuries associated with scaphoid fractures during arthroscopically assisted reduction and percutaneous fixation. Arthroscopy. 2008;24(7):754-9.
23. Jørgsholm P, Thomsen NO, Björkman A, Besjakov J, Abrahamsson SO. The incidence of intrinsic and extrinsic ligament injuries in scaphoid waist fractures. J Hand Surg Am. 2010;35(3):368-74.
24 Meermans G, Verstreken F. Influence of screw design, sex, and approach in scaphoid fracture fixation. Clin Orthop Relat Res. 2012;470(6):1673-81.
25. Geissler WB, Freeland AE, Savoie FH, McIntyre LW, Whipple TL. Intracarpal soft-tissue lesions associated with an intra-articular fracture of the distal end of the radius. J Bone Joint Surg 1996;78A:357–65.
26. Slade JF, Gillon T. Retrospective review of 234 scaphoid fractures and nonunions treated with arthroscopy for union and complications. Scand J Surg. 2008;97:280-9.
27. Thomsen L, Falcone MO. Lesions of the scapholunate ligament associated with minimally displaced or non-displaced fractures of the scaphoid waist. Which incidence?. Chir Main.2012;31:234-8.
28. Martinache X, Mathoulin C. Percutaneous fixation of scaphoid fractures with arthroscopic assistance. Chin Main. 2006;25:S171-7.

# PIONEROS EN CIRUGÍA DE LA MANO DE LA IFSSH

Pioneros en Cirugía de la Mano. Al fondo la imagen del Doctor Higinio Ayala.

Tradicionalmente, durante el congreso de la Federación Internacional de las sociedades para la Cirugía de La Mano (IFSSH), un número de "Pioneros en Cirugía de la Mano" son públicamente reconocidos. Este emblemático reconocimiento se lleva desarrollando desde el tercer congreso de la IFSSH celebrado en Tokio en 1986.

Desde entonces, 123 profesionales cirujanos de mano han sido designados con el prestigioso título de "Pionero en Cirugía de La Mano". A este número debemos añadir este año 19 nuevos pioneros .

Cada tres años, las Sociedades miembros de la IFSSH nominan a los candidatos a esta distinción como "Pioneros", siendo las candidaturas enviadas al Comité evaluador de la IFSSH. Durante la ceremonia de inauguración del congreso de la IFSSH, las nominaciones aceptadas por el Comité evaluador son homenajeadas. Para ser considerado como "Pionero en Cirugía de la Mano", los candidatos deben ser reconocidos por haber contribuido al desarrollo de la Cirugía de La Mano en su país o bien a nivel internacional.

La contribución de los "Pioneros en Cirugía de La Mano" va a influir en las generaciones venideras. Los miembros de la IFSSH expresan su sincero agradecimiento y gratitud a nuestros "Pioneros" por enriquecer nuestra pasión por la Cirugía de la Mano. En este congreso de las IFSSH han sido reconocidos los siguientes cirujanos de mano, destacandoque de la SECMA han sido reconocidos dos cirujanos, como "Pioneros":

**Robert Bechernbaugh**
*ASSH*

**Alan Freeland**
*AASH*

**Hildegunde Piza-Katzer**
*Austrian Society for Surgery of the Hand*

**Arlindo Pardini**
*Brazilian Society for Surgery of the Hand*

**David Evans**
*British Society for Surgery of the Hand*

**Graham Lister**
*British Society for Surgery of the Hand*

**Yves Allieu**
*French Society for Surgery of the Hand*

**Philippe Shaffar**
*French Society for Surgery of the Hand*

**Ulrich Lanz**
*German Society for Surgery of the Hand*

**Panayotis Soucacos**
*Hellenic Society for Surgery of the Hand*

**Ping Chung Leung**
*Hong Kong Society for Surgery of the Hand*

**Dinkar Palande**
*Indian Society for Surgery of the Hand*

**Muneaki Abe**
*Japanese Society for Surgery of the Hand*

**Ryogo Nakamura**
*Japanese Society for Surgery of the Hand*

**Pesi B Chacha**
*Singapore Society for Surgery of the Hand*

**Robert WH Pho**
*Singapore Society for Surgery of the Hand*

**José Manuel Antuña Zapico**
*Spanish Society for Surgery of the Hand*

**Higinio Ayala Palacios**
*Spanish Society for Surgery of the Hand*

**Ayan Gulgoen**
*Turkish Society for Surgery of the Hand*

**Roberto Sánchez Rosales**
*Delegado Internacional SECMA*

## JOSE MANUEL ANTUÑA ZAPICO (1930-)

No está bien, quizás, que el hijo hable públicamente del padre. Sobre todo cuando está vivo y las vidas de ambos no sólo se engarzan en lo personal, sino también en lo profesional. Muchas veces, sin embargo, he hablado yo del mío, en lo privado.

He transmitido a la gente con la que colaboro y tengo la responsabilidad de formar, muchas ideas y consejos recibidos de él. He contado a menudo cómo, desde muy pequeños, mis hermanos y yo hemos visto a nuestro padre como ejemplo de entrega total, sincera, absoluta y sin reserva a sus enfermos.

Los cinco hemos oído, como ahora oyen sus nietos, que "si no puedes decir algo bueno de alguien, mejor es no decir nada". Nunca, y es literal esta palabra, ha hecho un comentario peyorativo de algo o alguien, y así sigue siendo hoy. En los malos tiempos, que los ha habido, siempre se ha escuchado en mi casa la misma frase sencilla y a la vez llena de confianza en el sentido de nuestras vidas: "seguro que todo esto es para bien, algo bueno nos traerá".

No extraña, por tanto, que allá donde voy por motivos profesionales y coincido con alguno de sus coetáneos o quien le ha conocido, siempre me siento orgulloso de oír lo que sobre él piensan. No hay mayor satisfacción para un hijo que saber que los que han conocido al padre, en el cara a cara, confirman lo que uno ha visto a lo largo de los 45 años que a su lado ha vivido, día a día. Eso es, probablemente, la integridad.

No es pretencioso decir que Antuña Zapico es uno de los pocos cirujanos españoles de su generación cuyo nombre y contribución a la ciencia ha traspasado las fronteras de nuestro país y varios océanos. Cuando yo era pequeño esto no lo veía como extraordinario. Ahora que sé el esfuerzo tan enorme que supone el simple intento de contribuir mínimamente al avance de la ciencia, me admiro de su trabajo.

Desde un pequeñito pueblo asturiano, en la década de los 60 y después de decenas de largos viajes en tren desde casa a Valladolid para finalizar su tesis doctoral, "engendró" a su sexto hijo vivo. Hoy todo el mundo científico vinculado a la cirugía de la mano, desde Oceanía a Europa, conoce esa investigación y relacionan Antuña Zapico con la forma y vascularización del semilunar. En alguna ocasión, en el extranjero, se me han acercado al ver mi apellido a preguntarme si era descendiente de este padre mío; una vez me solicitaron hacerme una foto para poder decir que habían conocido a su hijo. Se entiende, claro, que uno decidiera no seguir su estela como cirujano de mano; inalcanzable.

En su madurez profesional supo combinar su capacidad innovadora científica con la creación, junto a algunos amigos y compañeros, de un gran hospital desde el que se pudiera realizar una labor integral en el cuidado de los enfermos, teniendo a estos como eje central de la actividad médica. Hoy el Centro Médico de Asturias es un referente para la medicina privada en el Principado y el norte de España. Allí acude Antuña Zapico todos los días a trabajar, y el semblante sereno y sus palabras de aliento continúan ayudando a un buen número de enfermos ingresados en el "Centro" por múltiples motivos.

Ha sido un pionero, no hay duda. Lo ha sido en su profesión como cirujano, ayudando a muchos enfermos de primera mano y a otros muchos a través de sus investigaciones. Ha sido pionero al formar una familia que desde él ha procurado inculcar a las siguientes generaciones valores sólidos de entrega a los demás. Ha sido pionero, finalmente, por haber sabido enamorar a una mujer absolutamente increíble, junto a la que está disfrutando una vida plena, sencilla, entregada y alegre.

**Samuel Antuña Antuña**

## HIGINIO AYALA PALACIOS (1943 – 2009)

Hace ya casi 5 años que nos dejó mi padre y su recuerdo aún permanece. Nos dejó un excelente cirujano que al final de su carrera se le ha reconocido su valía a nivel mundial como "Pionero" de Cirugía de la Mano. Parece que fue ayer cuando me contaba el último caso al que se había enfrentado y de cómo después de mucho deliberar había llegado a su resolución. Últimamente discutíamos nuestros casos juntos, cada uno con su punto de vista diferente, pero con el orgullo de ver cómo su hijo seguía sus pasos. He tenido la gran suerte de haber aprendido la profesión de grandes maestros de la cirugía de mano y la microcirugía, pero entre todos ellos mi padre fue el primero.

Higinio Ayala Palacios nació el 10 de enero de 1943 y fue el menor de tres hermanos. Vivió la medicina desde pequeño influenciado por su padre quien fue médico también. Contrajo matrimonio con mi madre, María Dolores, en 1968 y tuvieron cuatro niños. Todavía me acuerdo de aquellas tardes en las que traía su proyector de diapositivas a la mesa de la cocina y preparaba las charlas con sus hijos como espectadores, mientras nos comíamos el bocata de chorizo de la merienda. Fue entonces cuando observé con ojos de niño el milagro de ver cómo mi padre era capaz de recuperar la función de las manos destrozadas, de los brazos paralíticos,… y yo le preguntaba con inocencia: "¿Eso lo has hecho tú?", y él me respondía: "Esto es lo que hago cuando voy a trabajar todos los días". Quizás, esos momentos en los que como niño no llegaba del todo a comprender, fueron los que pusieron la semilla del cirujano que soy hoy.

Después de completar su licenciatura en Medicina y Cirugía por la Universidad de Navarra en 1968, pasó a ser miembro del Departamento de Cirugía Ortopédica y Traumatología de la Clínica Universitaria de Navarra (CUN) como residente, hasta que finalizó su entrenamiento en 1973. Destacó en el estudio de los nervios periféricos, campo en el que obtuvo cum laude en su tesis doctoral, recibiendo el premio extraordinario de la SECOT por sus investigaciones en este campo. En 1973 conoció al profesor Hanno Millesi, en Viena, donde realizó una formación post doctoral de 6 meses y en donde adquirió un extenso conocimiento de uno de los pioneros en la cirugía de los nervios periféricos.

Permaneció en el mismo departamento de la CUN colaborando con su jefe, el Dr Cañadel, como consultor, hasta 1983. Durante este tiempo desempeñó importantes labores tanto asistenciales como docentes llegando a ser Profesor Asociado de la facultad de medicina y director de importantes tesis doctorales. Fue pionero en desarrollar los primeros cursos teórico-prácticos de Microcirugía en España.

Posteriormente, pasó a formar parte del Departamento de Ortopedia y Traumatología del Hospital de Navarra como jefe de la Unidad de Cirugía de miembro superior y posteriormente como Jefe de Servicio hasta el 2001. En ese periodo, como estudiante de medicina, tuve la oportunidad de hacer las prácticas junto a él. Eran mis primeras prácticas quirúrgicas y no se me olvidará la mirada de reojo de mi padre cuando pisé el quirófano por primera vez y observé la primera cirugía. Mi cara de asombro y admiración se mezclaron entre la multitud de preguntas que le hice durante toda la mañana acerca de los casos de ese día y él las respondía con similar entusiasmo. Creo que pensó: "Bien, … tiene alma de cirujano", porque se le veía una sonrisa enorme de oreja a oreja cuando llegamos a casa y mi madre nos preguntó cómo nos había ido el día.

Pero fue siendo residente de Cirugía Plástica y Reparadora cuando en realidad pude darme cuenta de la importancia de los casos a los que se enfrentaba y todo el trabajo científico que había detrás de cada caso resuelto. Aproveché las tardes libres que me quedaban entre los días de guardia del hospital para ayudarle en su práctica privada y aprender de uno de los mejores cirujanos de mano con los que me he encontrado a lo

largo de mi carrera. Y era mi padre. Entonces era joven e inexperto y no llegué a reconocer su valía en toda su amplitud por el simple hecho de tenerlo tan cerca.

Es de destacar, la mención especial realizada por el Dr Szabo sobre la figura de mi padre en la sesión de los "Pioneros en Cirugía de La Mano" en la que transmitió públicamente sus condolencias a mi familia, así como a toda la Sociedad Española de Cirugía de las Mano por la pérdida de tan importante figura.

Era un cirujano brillante y un pionero de su época. Por todos estos momentos tan intensos, muchas gracias Papá. Te echamos de menos.

**Higinio Ayala Gutierrez**