REV BRAS ORTOP. 2013;48(4):381-386

RBO REVISTA BRASILEIRA DE ORTOPEDIA
www.rbo.org.br

Relato de Caso

Lesão factícia na mão

Ricardo Kaempf de Oliveira,[a,] Leohnard Roger Bayer,[b] Daniel Lauxen,[c] Felipe Roth,[c] Pedro Delgado Serrano,[d] e Paulo Henrique Ruschel[e]*

[a]*Ortopedista do Grupo de Mão da Santa Casa e do Hospital Mãe de Deus, Porto Alegre, RS, Brasil.*
[b]*Cirurgião de Mão do Complexo Hospitalar Santa Casa de Porto Alegre, Porto Alegre, RS, Brasil.*
[c]*Residente de Ortopedia do Serviço de Ortopedia do Complexo Hospitalar Santa Casa de Porto Alegre, Porto Alegre, RS, Brasil.*
[d]*Médico Ortopedista do Hospital Fremap, Madri, Espanha.*
[e]*Chefe do Grupo de Cirurgia da Mão do Serviço de Ortopedia do Complexo Hospitalar Santa Casa de Porto Alegre; Ortopedista do Grupo de Mão do Hospital Moinhos de Vento, Porto Alegre, RS, Brasil.*
Trabalho realizado no Serviço de Ortopedia do Complexo Hospitalar Santa Casa de Porto Alegre, RS, Brasil.

INFORMAÇÕES SOBRE O ARTIGO

Histórico do artigo:
Recebido em 24 de agosto de 2012
Aceito em 12 de setembro de 2012

Palavras-chave:
Comportamento autodestrutivo
Transtornos autoinduzidos/diagnóstico
Transtornos autoinduzidos/psicologia
Traumatismo da mão

RESUMO

Objetivo: A presença de lesão com apresentação atípica, história clínica indefinida, que não melhora com tratamentos clássicos, deve colocar a equipe médica em alerta. Nesses casos, a hipótese de lesão factícia tem de ser levada em conta. Muitas vezes o diagnóstico correto na avaliação inicial pode evitar a realização de testes diagnósticos de alto custo, tratamentos desnecessários e desgaste da equipe médica. Por meio da apresentação de dois casos clássicos de lesão factícia na mão mostramos que, assim como descrito na literatura, tal patologia é de difícil diagnóstico e tratamento.

© 2013 Sociedade Brasileira de Ortopedia e Traumatologia. Publicado pela Elsevier Editora Ltda. Todos os direitos reservados.

**Autor para correspondência:* Rua Leopoldo Bier, 825/301, Santana, Porto Alegre, RS, Brasil. CEP: 90620-100.
E-mail: ricardokaempf@gmail.com (R.K. Oliveira)

0102-3616/$–see front matter © 2013 Sociedade Brasileira de Ortopedia e Traumatologia. Publicado pela Elsevier Editora Ltda. Todos os direitos reservados.
doi: 10.1016/j.rbo.2012.09.010

Factitious Disorders of the Hand

Keywords:
Factitious disorders/diagnosis
Factitious disorders/psychology
Hand injuries
Self-injurious behavior

A B S T R A C T

Objective: The presence of a lesion with atypical presentation, obscure clinical history, which does not improve with classic treatments, shall raise the red flag of the medical team. In such cases, the hypothesis of a factitious lesion shall be considered. Many times the correct diagnosis on the initial assessment may avoid high-cost diagnostic tests, unnecessary treatments, and time consumption of the medical team. We present here two classic cases of factitious lesions that, similar to those described in the literature, is difficult to diagnose and difficult to treat.

© 2013 Sociedade Brasileira de Ortopedia e Traumatologia. Published by Elsevier Editora Ltda. All rights reserved.

Introdução

As lesões factícias (LF) ocorrem em todas as áreas da medicina e sua abordagem e conduta são semelhantes em todas as especialidades.[1] A LF é uma enfermidade induzida pelo paciente, que manipula a equipe médica e provoca consultas, exames e procedimentos desnecessários. [2,3] Define-se o comportamento factício quando a simulação da doença é significativa e persistente o suficiente para causar alteração funcional e necessidade de tratamento.[4] Segundo o DSM IV (Manual Diagnóstico e Estatístico dos Transtornos Mentais), a LF é considerada um transtorno psiquiátrico, em que o paciente causa sua doença intencionalmente para assumir um papel de enfermo e ter algum tipo de benefício secundário.[5]

Ao se considerar o aspecto econômico, estima-se que 5% de todas as patologias tenham algum componente de sintomas factícios. A partir desse dado, pode-se estimar os inúmeros procedimentos que são feitos de maneira desnecessária e sem apresentar qualquer benefício.[4,6]

Por meio da apresentação de dois casos clínicos de LF na mão, alertamos para essa enfermidade. Salientamos que, assim como descrito na literatura, ela é de difícil diagnóstico e tratamento.

Relato de caso

Caso 1

Paciente do sexo feminino, 39 anos, funcionária pública municipal, chegou ao consultório após encaminhamento da equipe de cirurgia plástica. Apresentava uma lesão ulcerada crônica no dorso da mão após uma suposta picada de aranha.

A lesão tinha seis meses de evolução e já havia sido submetida a três cirurgias prévias. Na última, havia 60 dias, foram feitos um desbridamento cirúrgico do ferimento e uma cobertura com enxerto de pele parcial. A paciente havia sido tratada e avaliada por médicos de cinco especialidades: reumatologia, cirurgia plástica, infectologia, cirurgia vascular e ortopedia.

Apesar dos vários tratamentos, todos eles corretamente indicados, a lesão não cicatrizava. Com o passar do tempo, o ferimento infectou e evolui para uma grande área cruenta no dorso da mão, com exposição óssea e tendinosa (Figura 1).

Na chegada ao nosso serviço, por causa do tempo de evolução e da gravidade da lesão, foi indicado um retalho cutâneo antebraquial de fluxo reverso (tipo chinês) (fig. 2). Nesse momento, a paciente encontrava-se afastada do trabalho e também estava em acompanhamento psiquiátrico, que, segundo a paciente, foi pela doença crônica, sem solução.

Após esse procedimento houve uma ótima evolução, com uma integração completa do retalho. Porém, com quatro semanas apareceu uma área de necrose no dorso da mão (fig. 3).

A complicação teve um início rápido e com sintomas álgicos exacerbados. O que causou estranheza da equipe e fez suspeitar de uma LF foi a localização da necrose. As bordas da lesão ultrapassavam o limite do retalho. Tal complicação é de impossível explicação do ponto de vista anatômico e patológico.

A possibilidade do diagnóstico de LF foi apresentada à paciente e aos parentes, que negaram a hipótese de autoflagelação. A paciente, então, foi submetida ao desbridamento da lesão e ao fechamento do curativo com gesso. Após, foram contatadas a equipe de psiquiatra e a de cirurgia plástica do hospital para auxiliar no caso.

Os curativos foram feitos a cada duas semanas, quando o gesso era trocado. Num período de seis semanas a lesão cicatrizou completamente e a paciente não retornou para as revisões, conforme solicitado pela equipe médica assistente (fig. 4).

Figura 1 - Paciente feminina de 39 anos com lesão ulcerativa no dorso da mão com inicial tinha seis meses de evolução depois de suposta picada de aranha. Lesão cutânea com exposição óssea e lesão do tendão extensor do terceiro dedo. Paciente já submetida a três procedimentos cirúrgicos e tratada por quatro equipes médicas.

Figura 2 - Planejamento pré-operatório de confecção de retalho cutâneo da região volar do antebraço baseado no fluxo reverso da artéria radial (Retalho Chinês) de 7 por 5 cm (A). Intraoperatório pós-desbridamento e cobertura do defeito com o retalho. Observa-se a boa vascularização do retalho após a liberação do garote (B).

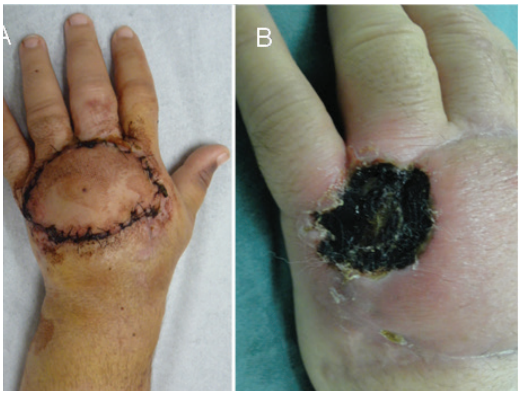

Figura 3 - Ótima evolução inicial com uma integração completa do retalho (A). Após um período de quatro semanas apareceu uma área de necrose no dorso da mão. A complicação teve um inicio rápido e com sintomas exacerbados. A borda da lesão ultrapassava os do retalho. Tal lesão é impossível do ponto de vista anatômico e patológico (B).

Figura 4 – Após a possibilidade do diagnóstico de lesão factícia a paciente foi então submetida ao desbridamento da lesão e ao fechamento do curativo com gesso (A). Trocas seriadas de curativos e gesso a cada 15 dias evoluíram com a melhora completa do ferimento (B,C, D e E).

Caso 2

Paciente do sexo feminino, 34 anos, do lar, foi atendida com uma lesão necrótica no dorso do terceiro dedo da mão após uma lesão por faca em um assalto (fig. 5).

O ferimento tinha 20 dias de evolução e apresentava exposição do tendão extensor. Foi indicado tratamento cirúrgico com retalho cutâneo local de avanço e enxerto de pele total na área doadora. Após uma evolução inicialmente boa por um período de duas semanas, a paciente começou a apresentar dor, com sofrimento cutâneo e necrose em partes do retalho. Com mais alguns dias a área de necrose aumentou e evoluiu novamente para a exposição do tendão.

Uma nova reconstrução cirúrgica com retalho homodigital desepidermilizado dorsal de fluxo reverso (fig. 6) foi realizada. Tal procedimento, novamente, após uma evolução inicial adequada, desenvolveu uma necrose do retalho, com episódios agudos de dor exacerbada, referidos pela paciente.

Para reparo desse desfecho, foi sucedido o procedimento de reconstrução da lesão com retalho hetodigital tipo *cross-finger* (fig. 7). Com essa cirurgia o ferimento cicatrizou e, novamente, após alguns dias, evoluiu de maneira catastrófica, com necrose de quase todo o dorso do dedo (fig. 8). Como no primeiro caso descrito, houve necrose tecidual em pontos além da lesão inicial e do retalho, o que chamou a atenção da equipe assistente, que, prontamente suspeitou de LF.

Conversou-se com a paciente, que negou qualquer lesão provocada. Iniciou-se a partir desse momento o acompanhamento psiquiátrico no caso. A paciente apresentava-se em litígio com o local de trabalho e com sérios problemas de relacionamento conjugal.

Foi decidido um último e definitivo procedimento. Fizeram-se a amputação da ponta de dedo e a confecção de um retalho inguinal (retalho de McGregor). Houve uma evolução razoável, com a cicatrização completa do ferimento (fig. 9).

A paciente manteve o acompanhamento ambulatorial ortopédico por 12 meses. Também permaneceu com consultas regulares com a equipe de psiquiatria.

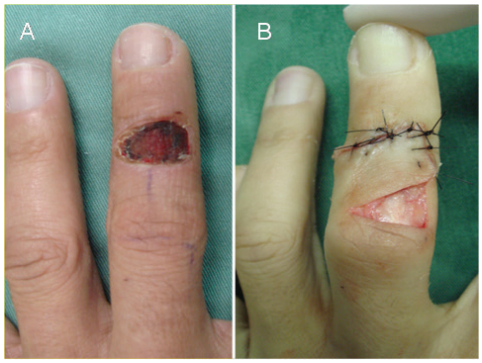

Figura 5 – Paciente feminina de 34 anos foi atendida apresentando uma lesão necrótica no dorso do terceiro dedo após uma suposta lesão por faca em assalto. O ferimento tinha 20 dias de evolução e apresentava exposição do tendão extensor (A). Foi indicado tratamento cirúrgico com retalho cutâneo local de avanço e enxerto de pele total na área doadora (B).

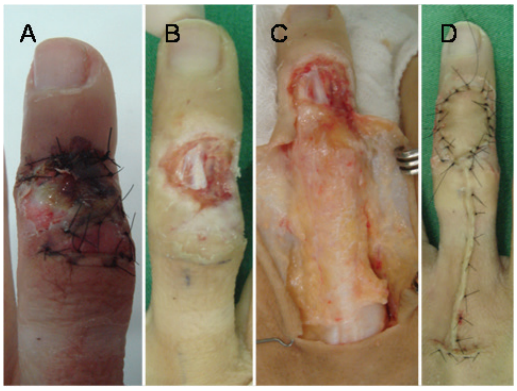

Figura 6 - Após uma evolução inicialmente boa por duas semanas, a paciente começou a apresentar dor e necrose em parte de retalho. Com mais alguns dias a área de necrose aumentou e houve novamente a exposição do tendão extensor (A, B). Foi indicada nova reconstrução cirúrgica com retalho homodigital desepidermilizado dorsal de fluxo reverso (C, D).

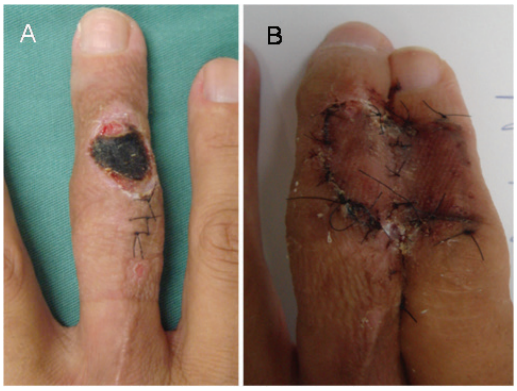

Figura 7 - Novamente após uma evolução adequada inicial, após a retirada dos pontos e do curativo, houve um episódio agudo de dor e evoluiu para necrose do retalho (A). Foi então indicada nova cirurgia com um retalho hetodigital tipo *cross-finger* (B).

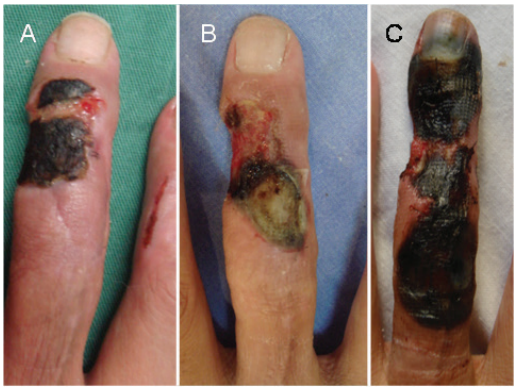

Figura 8 - O procedimento cicatrizou o ferimento inicialmente e após um novo episódio de dor aguda evoluiu de maneira catastrófica, com necrose de quase todo o dorso do dedo. Também como no caso 1, houve necrose em pontos além da lesão inicial e do retalho, e isso chamou a atenção da equipe, que suspeitou de lesão factícia (A, B e C).

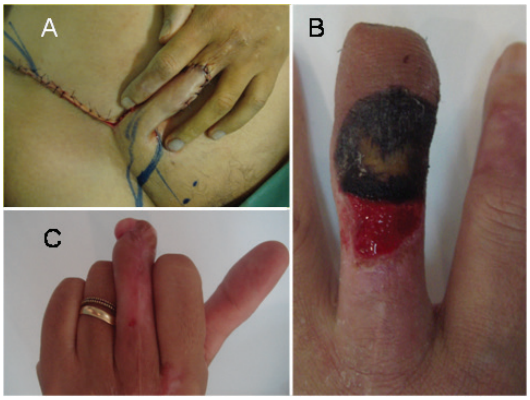

Figura 9 - Como procedimento definitivo, fizeram-se a amputação da ponta do dedo e a confecção de um retalho inguinal (Retalho de McGregor) (A). Após um novo sofrimento do retalho(B), houve uma evolução razoável, com a cicatrização completa do ferimento (C).

Discussão

As LF permanecem um grande desafio para o ortopedista. São enfermidades que induzem ao erro o médico, que busca encontrar uma causa orgânica para uma lesão provocada.[2,7] Ele procura por causas imunológicas, infecciosas ou tumorais que possam explicar a doença.[7,8] Além disso, as LF oneram o sistema de saúde, por causa dos múltiplos tratamentos falhos, provocam desgaste da equipe médica e expõem o paciente a riscos desnecessários.[9,11]

A busca de fatores de risco é importante para o diagnóstico. Os principais achados são a falta de história objetiva da enfermidade, consulta em diversos médicos, uso de medicamentos variados (analgésicos e psicotrópicos), tratamento psiquiátrico, problemas no emprego, exagero nas queixas e nos sintomas, história pregressa de abuso na infância (social e físico), doença e desestruturação familiar.[2,9,12,13] São adultos com relacionamentos instáveis pessoais e problemas no convívio social e laboral.[12] São pacientes que apresentam falta de receio ou preocupação com a enfermidade ou com o tratamento.[14] Já passaram por vários médicos e fizeram inúmeros exames e procedimentos. São lesões sem causa aparente ou com histórias não compatíveis com a patologia.

Para o correto diagnóstico, é imprescindível, por parte da equipe médica, um elevado grau de suspeição.[14] Lesões e ferimentos com formas de objetos, presença de corpo estranho no subcutâneo, cortes, edema, marcas por garrote e, principalmente, lesões que não respondem ao tratamento convencional são todas as formas de apresentação dessa patologia.[2,9,10,14,15] As formas das lesões, assim como os meios pelos quais são causadas, variam na literatura. Mutilações, amputações, edema crônico provocado por trauma ou garrotes, deformidades posturais, manipulação dos ferimentos por diferentes instrumentos cortantes, contaminação fecal e oral, mordidas ou queimaduras são diferentes formas de lesões autoinduzidas.[2,7,15] Nos casos apresentados chamou a atenção a apresentação bizarra das complicações pós-operatórias, nas

quais os locais de necrose e infecção sobrepujavam os limites da lesão inicial e levavam à suspeita de doença factícia.

As lesões factícias podem se apresentar de diferentes formas e é essencial que a equipe médica esteja atenta aos sinais de alerta. O diagnóstico presuntivo dessa doença deve ser alertado quando as lesões apresentam-se após um trauma, uma cirurgia ou evento associado a um conflito social, psiquiátrico, ganho secundário ou múltiplos insucessos terapêutico referidos pelo paciente.[2,3,5,7-10,12,13,16]

Relatos de LF predominam, assim como neste estudo, em pacientes do sexo feminino.[2,8,15] Somente as lesões posicionais da mão têm ligeira preferência pelo sexo masculino.[8] As apresentações clínicas caracterizam-se pelas variadas formas de dramatização ou introspecção e crises de dores exageradas, que não condizem com as lesões observadas.[5,9,14] A personalidade do paciente pode auxiliar no diagnóstico, assim como as peculiaridades associadas à consulta médica, como a presença de um parente ou amigo para testemunhar seu sofrimento.[2,5,13] Frequentemente, quando perguntados sobre sua enfermidade, os pacientes podem responder de forma hostil e ríspida, porém algumas vezes podem ter uma atitude tímida e evitar muito o diálogo.[15]

As LF na mão podem ser divididas em quatro grupos, segundo a apresentação clínica: síndrome de Secretan, transtornos posturais, síndrome Shaft (acrônimo proveniente do inglês – sad, hostile, anxious, frustrating, and tenacius [triste, hostil, ansioso, frustrante e obstinado) e síndrome de Munchausen.

A síndrome de Secretan é caracterizada por um edema crônico provocado no dorso da mão. Pode ser ocasionado pelo uso de garrotes ou por trauma (autoflagelação). Responde prontamente à imobilização e elevação do membro. Diferencia-se das tenossinovites por serem lesões na camada subcutânea, extracompartimentais.[11,14,17]

Os transtornos posturais são também conhecidos por "punho fechado", "mão psicofletida" ou "mão psicoestendida" e suas variantes.[7,18]

Na síndrome Shaft o paciente não provoca lesões, mas sim induz a equipe médica a fazer procedimentos desnecessários, por meio de simulação de doenças, deformidades ou sintomas, é mais frequente no sexo feminino. São sujeitos extremamente depressivos e teatrais e usam a dor como principal subterfúgio.[2,6,19] O paciente chega com sintomas exagerados e desproporcionais à patologia apresentada. Apresenta história familiar de lesões crônicas ou de doenças psiquiátricas. Esse é o paciente típico que procura vários médicos e é submetido a inúmeros procedimentos.[6]

A síndrome de Munchausen é um termo antigo e tradicionalmente usado para as LF. Não está descrita como uma patologia específica pela DSM IV (Diagnostic and Statistical Manual of Mental Disorders), mas corriqueiramente o seu uso está indicado para as LF graves e crônicas.[1] Foi descrita primeiramente por Asher,[16] o qual caracterizou o paciente que provoca ativamente suas lesões. Suas lesões são de etiologia aguda, associada à história dramática e fantasiosa. Geralmente, quando chega ao profissional já fez alguma intervenção prévia com outro colega. O paciente detém atitude hostil quando em confronto com a veracidade dos fatos. Apresenta o desejo de manter o controle da situação e não aceita o diagnóstico psiquiátrico, o que dificulta o tratamento e proporciona a itinerância entre os médicos. É comum a associação aos transtornos da personalidade *borderline*.[5] As atitudes mutilantes são inconscientes, o que aumenta a disposição a aceitar tratamentos invasivos.[8] O ganho secundário pode estar relacionado ao trabalho, a ganho financeiro ou afetivo.[2,3,13]

A diferenciação entre as diferentes formas de lesão factícia muitas vezes é difícil ou até impossível, pois o pacientes pode apresentar características de mais de uma alteração. O fator mais importante no tratamento não é definir o correto diagnóstico, mas reconhecer que é o paciente que está provocando a doença, de forma consciente ou não.[1,20]

Quanto ao tratamento, é importante reconhecer que a LF é de fato uma forma de apresentação de uma patologia de origem psiquiátrica e para o seu tratamento é necessária uma abordagem médica multidisciplinar. Assim, nos casos apresentados, tais lesões raramente são simples de comprovar a sua origem.[2,3,13,16]

A combinação de tratamento conservador e psicoterapia é a melhor conduta frente às lesões factícias. O médico tem a função de proteger as lesões e não deixá-las piorar. Não existe um guia definitivo de conduta frente a lesões factícias e cada caso deve ser analisado de maneira particular. No início do tratamento é importante colocar limites na relação entre o médico e o paciente. Devem-se restringir contatos pessoais e extra-hospitalares. Não permitir telefonemas, atrasos ou faltas às consultas. Não prescrever medicamentos em excesso. Deve-se ter um mente que o tratamento é longo e requer muita paciência. O tratamento psicoterápico é imprescindível, assim como o apoio familiar, no tratamento da lesão factícia. Do ponto de vista psiquiátrico, o paciente com LF é considerado de baixo risco de suicídio.

A terapêutica deve se basear em objetivos claros traçados pelo médico. O paciente deve entender cada estágio do tratamento e compreender que a não cooperação levará ao fim do tratamento.[2] O tratamento desses pacientes deve ser feito com cuidado. A alteração psiquiátrica do enfermo induz à busca por doença orgânica.[3,7,21]

Algumas medidas são extremamente importantes para o tratamento da lesão factícia. Na suspeição diagnóstica e no tratamento presuntivo da patologia, o profissional médico deve assumir uma atitude adequada para a situação, atitude firme e segura durante as consultas, esclarecer a terapêutica proposta e procurar evitar o confronto com o paciente.[7,8,14] Sempre que possível, deve-se evitar o uso de diagnósticos imprecisos, como tendinite, fibromialgia ou distrofia. Isso pode auxiliar a reafirmar o estado doentio do paciente.[7] O erro diagnóstico auxilia na aceitação de uma doença orgânica pelo paciente que justifica toda a sua enfermidade.[7] Assim como nos casos apresentados, os pacientes são submetidos a múltiplos procedimentos e somente após fracasso é que há suspeita do diagnóstico de LF.

Medidas como cobertura do ferimento com gesso ou elevação do membro para melhoria das lesões por edema são normalmente associadas ao sucesso.[2,13] Tratamentos prolongados e múltiplos procedimentos não são garantias de boa evolução.[7] Uma forma de evitar equívoco no diagnóstico e no tratamento é a avaliação do médico mais experiente.[2,7]

Confrontar o paciente com o diagnóstico de lesão factícia nem sempre traz bons resultados. Eastwood e Bisson,[22] em uma série com 45 pacientes com lesões factícias, não encontraram diferença no resultado do tratamento entre as abordagens ou não de constritivas. Entrar em conflito com o paciente gera mais angústia e raiva, o que aumenta o risco de abandono do tratamento ou mudança de equipe médica.[22] Quando usada a técnica de confronto, deve-se fazê-la de forma lenta e progressiva, e não punitiva. Deve-se mostrar ao paciente que a lesão não se enquadra em qualquer patologia descrita e que os testes feitos sugerem doença provocada.

Apesar do correto tratamento médico, o paciente com LF tem a tendência de se tornar crônico e recorrente. Louis e Greene[3] acompanharam 33 pacientes com LF por um período de 4, 5 anos e observaram que apenas quatro retornaram a sua atividade normal, 10 evoluíram para sequelas e deformidades definitivas e dois foram submetidos a amputação de algum segmento.

Do ponto de vista ético e legal, é aconselhável preencher o prontuário e documentar as lesões suspeitas com o máximo de detalhes possível. Também deve ser comunicado ao departamento jurídico do hospital, por causa do risco de litígio ou suicídio. Eticamente a obrigatoriedade do segredo médico acaba em caso de risco iminente de saúde do paciente ou parentes. Embora aceito no passado, nos dias de hoje não se aceita mais qualquer tipo de filmagem ou invasão da privacidade do paciente, para comprovação diagnóstica, sem a sua permissão.[23]

Não existe uma solução universal para o diagnóstico e tratamento das LF. É imprescindível, entretanto, reconhecer sinais que indiquem a anormalidade no padrão da lesão apresentada, assim como fatores de risco associado ao estado psíquico do paciente. O diagnóstico correto evita exames e procedimentos desnecessários, além do desgaste da equipe médica. O tratamento multidisciplinar (ortopédico e psiquiátrico) é ferramenta essencial na melhoria dos pacientes.

Conflitos de interesse

Os autores declaram não haver conflitos de interesse.

REFERÊNCIAS

1. Birman MV, Lee DH. Factitious disorders of the upper extremity. J Am Acad Orthop Surg. 2012;20(2):78-85.
2. Kasdan ML, Stutts JT. Factitious injuries of the upper extremity. J Hand Surg Am. 1995;20(3 Pt 2):S57-60.
3. Louis DS, Lamp MK, Greene TL. The upper extremity and psychiatric illness. J Hand Surg Am. 1985;10(5):687-93.
4. Wallach J. Laboratory diagnosis of factitious disorders. Arch Intern Med. 1994;154(15):1690-6.
5. American Psychiatric Association. Diagnostic and statistical manual of mental disorders: DSM-IV. 4th editor. Washington: American Psychiatric Association; 1994.
6. Wallace PF, Fitzmorris CS. The S-H-A-F-T syndrome in the upper extremity. J Hand Surg Am. 1978;3(5):492-4.
7. Vázquez CICFI. Mano psicógena. In: Evaluación y tratamiento de las secuelas postraumáticas I: Miembro superior y raquis. España: Mapfre; 2005. p. 251-64.
8. Al-Qattan MM. Factitious disorders of the upper limb in Saudi Arabia. J Hand Surg Br. 2001;26(5):414-21.
9. Friedman B, Yaffe B, Blankstein A, Rubinstein E, Rieck J. Self-inflicted hand injuries: diagnostic challenge and treatment. Ann Plast Surg. 1988;20(4):345-50.
10. Masterton G. Factitious disorders and the surgeon. Br J Surg. 1995;82(12):1588-9.
11. Butler RJ, Hartwig RP, Gardner H. HMOs, moral hazard and cost shifting in workers' compensation. J Health Econ. 1997;16(2):191-206.
12. Feldman MD. Tailspin: the development of facticius illness. Patient or pretender: inside the strange world of factitious disorders. New York: John Wiley & Sons; 1994.
13. Louis DS, Jebson PJ. Factitious disorders. Tech Hand Up Extrem Surg. 1998;2(2):88-93.
14. Burke FD. Factitious disorders of the upper limb. J Hand Surg Eur Vol. 2008;33(2):103-9.
15. Grunert BK, Sanger JR, Matloub HS, Yousif NJ. Classification system for factitious syndromes in the hand with implications for treatment. J Hand Surg Am. 1991;16(6):1027-30.
16. Asher R. Munchausen's syndrome. Lancet. 1951;1(6650):339-41.
17. Jørgensen J, Gammeltoft M, Schmidt H. Factitious lymphoedema, Secretan's syndrome. Acta Derm Venereol. 1983;63(3):271-3.
18. Shorter E. Paralysis to fatigue: a history of psychosomatic illness in the modern era. New York: The Free Press; 1992.
19. Kasdan ML, Soergel TM, Johnson AL, Lewis K, White WL. Expanded profile of the SHAFT syndrome. J Hand Surg Am. 1998;23(1):26-31.
20. Smith RJ. Factitious lymphedema of the hand. J Bone Joint Surg Am. 1975;57(1):89-94.
21. Barsky AJ, Borus JF. Somatization and medicalization in the era of managed care. JAMA. 1995;274(24):1931-4.
22. Eastwood S, Bisson JI. Management of factitious disorders: a systematic review. Psychother Psychosom. 2008;77(4):209-18.
23. Kass FC. Identification of persons with Munchausen's syndrome: ethicalproblems. Gen Hosp Psychiatry. 1985;7(3):195-200.